ننګرهار طب پوهنځی

د هضمي اناټومي سیستم

پوهنمل ډاکتر محمد ناصر نصرتی

۱۳۹۴ خرخول منع دی

د هضمي اناټومي سیستم

Anatomy of Digestive System

پوهنمل ډاکتر محمد ناصر نصرتی
۱۳۹۴

Nangarhar Medical Faculty

Afghanic

Dr M Nasir Nasraty

Anatomy of Digestive System

Funded by
Kinderhilfe-Afghanistan

ISBN 978-9936-500-54-9

Not For Sale

2015

د هضمي اناټومي سیستم

پوهنمل ډاکتر محمد ناصر نصرتی

Afghanic

Pashto PDF
2015

Nangarhar Medical Faculty
ننګرهار طب پوهنځی

Funded by
Kinderhilfe-Afghanistan

Anatomy of Digestive System

Dr M Nasir Nasraty

Download: www.ecampus-afghanistan.org

بسم الله الرحمن الرحيم

د هضمي اناټومي سيستم

پوهنمل ډاکتر محمد ناصر نصرتی

دغه کتاب په پی دی اف فورمت کی په مله سی دی کی هم لوستلی شی:

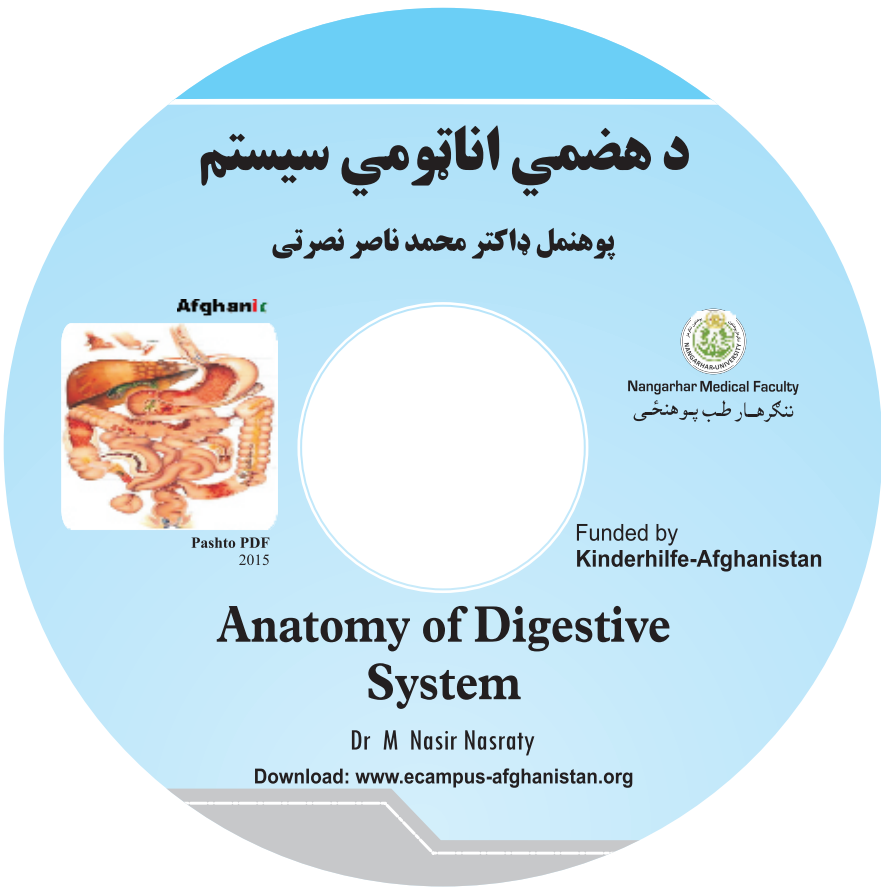

د کتاب نوم	د هضمي اناټومي سیستم
لیکوال	پوهنمل ډاکتر محمد ناصر نصرتي
خپرندوی	ننګرهار طب پوهنځی
ویب پاڼه	www.nu.edu.af
چاپ شمېر	۱۰۰۰
د چاپ کال	۱۳۹۴
ډاونلوډ	www.ecampus-afghanistan.org
د چاپ ځای	سهر مطبعه، کابل، افغانستان

د اکتاب د افغان ماشومانو لپاره د جرمني کمیټې په جرمني کې د Eroes کورنۍ یوې خیریه ټولنې لخوا تمویل شوی دی.
اداري او تخنیکي چارې یې په آلمان کې د افغانیک لخوا ترسره شوي دي.
د کتاب د محتوا او لیکنې مسؤلیت د کتاب په لیکوال او اړونده پوهنځۍ پورې اړه لري
مرسته کوونکي او تطبیق کوونکي ټولنې په دې اړه مسؤلیت نه لري.

د تدریسي کتابونو د چاپولو لپاره له موږ سره اړیکه ونیسئ:
ډاکتر یحیی وردک دلوړو زده کړو وزارت کابل
تیلیفون 0756014640
ایمیل textbooks@afghanic.org

د چاپ ټول حقوق له مؤلف سره خوندي دي

ای اس بي ان: ISBN: 978 9936 500 549

د درسی کتابونو د چاپ پروسه

قدرمنو استادانو او گرانو محصلینو!
د افغانستان په پوهنتونونو کې د درسي کتابونو کموالی او نشتوالی له لویو ستونزو څخه گڼل کېږي. یو زیات شمیر استادان او محصلین نوي معلوماتو ته لاس رسی نه لري، په زاړه میتود تدریس کوي او له هغو کتابونو او چپترونو څخه گټه اخلي چې زاړه دي او په بازار کې په ټیټ کیفیت فوتوکاپي کېږي.

تراوسه پورې مونږ د ننگرهار، خوست، کندهار، هرات، بلخ او کاپیسا د طب پوهنځیو او کابل طبي پوهنتون لپاره ۱۵۶عنوانه مختلف طبي تدریسي کتابونه چاپ کړي دي. د ننگرهار طب پوهنځی لپاره د ۲۰ نورو طبي کتابونو د چاپ چارې روانې دي. د یادونې وړ ده چې نوموړي چاپ شوي کتابونه د هیواد ټولو طب پوهنځیو ته په وړیا توگه ویشل شوي دي.
ټول چاپ شوی طبي کتابونه کولای شي د www.afghanistan-ecampus.org ویب پاڼې څخه ډاونلوډ کړي.

دا کړنې په داسې حال کې تر سره کېږي چې د افغانستان د لوړو زده کړو وزارت د (۲۰۱۰ - ۲۰۱۴) کلونو په ملي ستراتیژیک پلان کې راغلي دي چې:
"د لوړو زده کړو او د ښوونې د ښه کیفیت او زده کوونکو ته د نویو، کره او علمي معلوماتو د برابرولو لپاره اړینه ده چې په دري او پښتو ژبو د درسي کتابونو د لیکلو فرصت برابر شي د تعلیمي نصاب د ریفورم *لپاره له انگریزي ژبې څخه دري او پښتو ژبو ته د کتابونو او درسي موادو ژباړل اړین دي، له دې امکاناتو څخه پرته د پوهنتونونو محصلین او استادان نشي کولای عصري، نویو، تازه او کره معلوماتو ته لاس رسی پیدا کړي".*

د لوړو زده کړو د وزارت، پوهنتونونو، استادانو او محصلینو د غوښتنې په اساس په راتلونکې کې غواړو چې دا پروگرام غیر طبي برخو لکه ساینس، انجنیري، کرهنې، اجتماعي علومو او نورو پوهنځیو ته هم پراخ کړو او د مختلفو پوهنتونونو او پوهنځیو د اړتیا وړ کتابونه چاپ کړو.

کوم کتاب چې ستاسې په لاس کې دي زمونږ د فعالیتونو یوه بېلگه ده. مونږ غواړو چې دې پروسې ته دوام ورکړو، تر څو وکولای شو د درسي کتابونو په برابرولو سره د هیواد له پوهنتونو سره مرسته وکړو او د چپټر او لکچر نوټ دوران ته د پای ټکی کېږدو. د دې لپاره دا اړینه ده چې د لوړو زده کړو د موسساتو لپاره هر کال څه نا څه ۱۰۰ عنوانه درسي کتابونه چاپ کړل شي.

له ټولو محترمو استادانو څخه هیله کوو، چې په خپلو مسلکي برخو کې نوي کتابونه ولیکي، وژباړي او یا هم خپل پخواني لیکل شوي کتابونه، لکچر نوټونه او چپټرونه ایډېټ او د چاپ لپاره تیار کړي. زمونږ په واک کې یې راکړي، چې په ښه کیفیت چاپ او وروسته یې د اړوندې پوهنځۍ استادانو او محصلینو په واک کې ورکړو. همدارنګه د یادو شویو ټکو په اړوند خپل وړاندیزونه او نظریات زمونږ په پته له مونږ سره شریک کړي، تر څو په ګډه پدې برخه کې اغیزمن ګامونه پورته کړو.

د یادونی وړ ده چې د مولفینو او خپرونکو له خوا پوره زیار ایستل شوی دی، ترڅو د کتابونو محتویات د نړیوالو علمي معیارونو په اساس برابر شي، خو بیا هم کیدای شي د کتاب په محتوی کې ځینې تیروتنې او ستونزې ولیدل شي، نو له درنو لوستونکو څخه هیله مند یو تر څو خپل نظریات او نیوکې مولف او یا مونږ ته په لیکلې بڼه راولیږي، تر څو په راتلونکې چاپ کې اصلاح شي.

د افغان ماشومانو لپاره د جرمني کمیټې او د هغې له مشر ډاکتر ایروس څخه ډېره مننه کوو چې د دغه کتاب د چاپ لګښت یې ورکړی دی دوی په تیرو کلونو کې هم د ننګرهار د طب پوهنځی د ٦٠ عنوانه طبي کتابونو د چاپ لګښت پر غاړه درلود.

په ځانګړي توګه د جې آی زیت (GIZ) له دفـــتر او Center for International (CIM) Migration & Development چـــې زما لپاره یې په تېرو پنځو کلونو کې په افغانستان کې د کار امکانات برابر کړی دي هم د زړه له کومی مننه کوم.

د لوړو زده کړو وزارت علمي معین ښاغلي پوهنوال محمد عثمان بابري، مالي او اداري معین ښاغلي پوهنوال ډاکتر ګل حسن ولیزي، د ننګرهار طب پوهنځی رییس ښاغلي ډاکترخالد یار، د ننګرهار طب پوهنځی علمي مرستیال ښاغلي ډاکتر همایون چاردیوال، او استادانو څخه مننه کوم چې د کتابونو د چاپ لړی یې هڅولې او مرسته یې ورسره کړې ده. د دغه کتاب له مولف څخه منندوی یم او ستاینه یی کوم، چې خپل د کلونو کلونو زیار یی په وړیا توګه ګرانو محصلینو ته وړاندی کړ.
همدارنګه د دفتر له همکارانو حکمت الله عزیز، احمد فهیم حبیبی او سبحان الله څخه هم مننه کوم چې د کتابونو د چاپ په برخه کې یې نه ستړې کیدونکې هلې ځلې کړې دي.

ډاکتر یحیی وردګ، د لوړو زده کړو وزارت مشاور
کابل، جنوري ۲۰۱۵
د دفتر ټیلیفون: ۰۷۵٦۰۱۴٦۴۰
ایمیل: textbooks@afghanic.org
wardak@afghanic.org

اهداء

داکتـاب د خپلـو گرانـو او مهربـانو والـدینو پـاک روح تـه چـه زمـا پـه تربیـت کـي ئـي لـه خپـل اقتصـادي مشـکلاتو سـره سـره زیـات زیـار ایستلي او زه ئي دي حد ته رسولي یم اهداء کوم

سریزه

پـه اول ځـل مـونږ د قلبـي وعـايې ، تنفسـي ، هضـمی او بـولي تناسـلي سيسـتمونو داناټومي ترعنوان لاندي کتاب جدا د افغانستان اسلامي پوهنتـون د طب پـوهنځي د مـالي بـوديجي نـه پـه ۱۳۷۷ هجري شمسي کال کي چاپ کـړي وه او د محتـرم استاد پوهنـوال دکتـور حبيـب الـرحمن (يوسـفزي) پواسطه ددي کتـاب تشـويق , ترغيـب او همدارنگه نوموړي استاد له ما سره ددي کتاب په تشکيلاتو کي پـوره همکـاري کـړي او پوهانـد صـاحب شـيرزاد يعقـوبي اومرحـوم پوهاند صـاحب عبدالواحد الکـوزي د نوموړي کتاب ټولي برخي کتلي او خپل تقريظ ئي د کتاب په هکله ورکړي اوهم ئـي زه ددي کتاب اول ځل چاپولو ته تشويق کړي وم ددوي څخه مننه کوم لـه دی وروسـته بيا همدا کتاب دويم خل زما په خپل شخصی لگښت پـه ۱۳۸۸ هجري شمسـي کـال کي چاپ شوی چون د کتاب حجم زيات وه او د کتاب د ورقو د تيت پاشان کيدو خطره موجوده وه ما صرف اوس نوموړي کتابونه سره يو جدا کړي او کومه نسخه د کتـاب چی اوس له تاسو سره ده د هضمي سيستم اناتومی ترعنوان لاندی ليکـل شـوی نـوی معلومات له معتبرو ټکس کتابو څخه په کی ځاي په ځای شوي دی او د چاپ لگښت يې د افغان ماشومانو لپاره د جرمنی کميټی په جرمنی کي د Eroes کورني يوی خيريه ټولنی له خوا ترسره شوی مننه تری کوم ددی کتاب په ټايپ اوکمپوز کي زمـا زوي وثيـق الله (نصـرتي) پوره همکاري کـړي مننـه تـري کـوم کيدايشـي پـه نومـوړي کتـاب کـي پـه زياتـه انـدازه نيمگړتيـاوي موجـودي وي نـو کـه هـرهم مسـلک ورور يـا خـور چـی نومـوړي کتـاب مطالعه کوي که څه کتبي يا طباعتي غلطي پکښي پيدا کړي نو د مهرباني لـه مخي د ماته خبر راکړي تر څو په اينده چاپو کي د هغي اصلاح صورت ونيسي

په درنښت

پوهنمل دوکتور محمد ناصر نصرتی

تقریظ

د هضمی سیستم اناتومی کتاب چي د دکتور محمد ناصر نصرتي له خوا لیکل شوی په پوره غور سره مطالعه کړ او ددی کتاب په هکله خپل نظریات په لاندی ډول لیکم
۱- نوموړی کتاب چي په (۱۰۰) صفحو کی لیکل شویدی د طب پوهنځی د زده کوونکو لپاره ډیر ضروری دی.
۲- دا کتاب چی په روانه پښتو ملی ژبه لیکل شوی په کافی اندازه معلومات لری
۳- د کتاب په تهیه کولو کی د نړی د نوو ټکس کتابو څخه استفاده شوی چی په ریفرنس کی لیکل شوی دی.
۴- په کتاب کی د موضوعاتو د روښانه کولو په خاطر چی کوم شکلونه تهیه شوی دی په ډیره ښه توګه ترتیب او ددی کتاب په پوره علمی توب دلالت کوی.
په اخر کی د کتاب لیکوونکي لپاره د خدای (ج) له درباره پوره کامیابي او موفقیت غوارم.

والسلام

پوهنوال دکتور حبیب الرحمن (یوسفزی)

تقریظ

د هضمي سیستم داناتومی کتاب چي د دکتور محمد ناصر نصرتي له خوا لیکل شوی دی لاندی توګه ارزیابي کوو.

۱- نوموړی کتاب چي په (۳) فصلونو او (۱۰۰) صفحو کی لیکل شویدی د طب پوهنځی د زده کوونکو لپاره ډیرګټور او ضروری دی.

۲- دا کتاب چی په ساده ملي پښتو ژبه په واضح کلمو او جملو لیکل شوی چی ټول محصلین او محترم داکتر صاحبان ورڅخه پوره علمی استفاده کولای شي.

۴- د موضوعاتو د ښه تشریح له پاره په زیاتو ځایونو کی شکلونه هم موجود دی چی د موضوعاتو په علمی توب دلالت کوی .

۳- ددی علمی اثر په برابرولو کی کی د نړی د نوو ټکس کتابونو څخه استفاده شوی کوم چی د نړی په پوهنتونونو کی د اناتومی د تدریس په برخه کی ورڅخه استفاده کیږی چی په ریفرنس کی لیکل شوی دی.

۴- باید ذکر کړو چی ددی علمی اثارو په چاپولو او تکثیر څخه وروسته د محصلینو د لکچر له پاره زمینه برابره چی داکار له یوی خوا د وخت له ضیاع څخه مخنیوی کوی او له بلی خوا ګران محصلین د لکچر او ددی چاپ شوی موضوعاتو څخه اعظمی علمی استفاده کولای شی.

۵- په اخر کی په ډاډ سره لیکو چی دا موضوعات پوره علمی بڼه لری او د محصلینو د تدریس له پاره خورا مفید او د ډاکترصاخب محمدناصر ددی علمی موضوعاتو تهیه کول د ستاینی وړ بولو او د خدای تعالی (ج) څخه ورته نور د علمی خدمت کولو توفیق غواړو.

والسلام

پوهاند دکتور شیرزاد (یعقوبي)   پوهاند دکتور عبدالواحد (الکوزی)

فهرست

عنوان	مخ
عمومیات	۱
اول فصل	۳
د خولي جوف	۳
بلعوم	۱۸
مری	۲۶
معده	۳۰
وړې کلمې	۳۷
غټې کلمې	۴۷
دویم فصل	۶۶
د هضمي جهاز ملحقات	۶۶
لعابیه غدوات	۶۶
جګر	۷۲
پانکراس	۸۳
توری	۸۹
دریم فصل	۹۳
د بطن جوف او پریتوان	۹۳

هضمي سیستم

عمومیات

نوموړي سیستم له یو تیوب او یو تعداد غدواتو څخه چه له نوموړي تیوب سره ارتباط لري تشکیل شوي دي.

A- هضمي تیوب له پورته نه لاندي خواته د لاندي اعضاو څخه تشکیل شویدي.

1- د خولي جوف (Oral cavity)

2- بلعوم (Pharynx)

3- مري (Oesophagus)

4- معده (Stomach)

5- وړي کلمي (Small intestine)

a- اثنا عشر (Duodenum)

b- Jejunm

c- Illium

6- غټي کلمي (Large intestine)

a- Caecum

b- Colon

* Ascending colon

* Transverse colon

* Descending colon

* Sigmoid colon

c- Rectum

d- Anal canal

B- د هضمي جهاز مربوطه غدوات په لاندي ډول سره دي.

1- Parotied glands

2- Sublingual glands

3- Submandibular glands

4- لړمون یا جگر (Liver)

5- Pancreas

6- توري (Spleen)

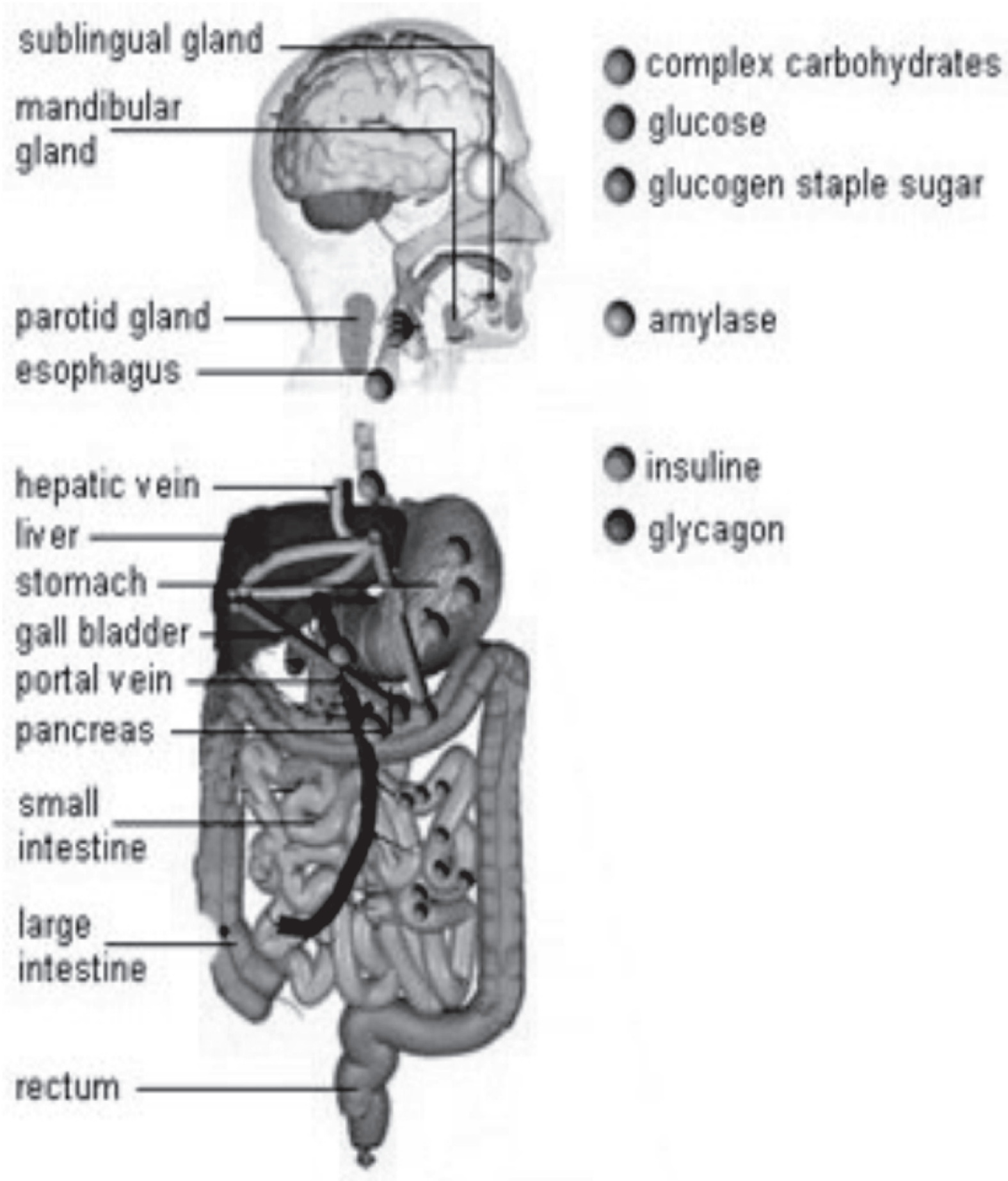
sublingual gland
mandibular gland
parotid gland
esophagus
hepatic vein
liver
stomach
gall bladder
portal vein
pancreas
small intestine
large intestine
rectum
complex carbohydrates
glucose
glucogen staple sugar
amylase
insuline
glycagon

شکل -1

لومړي فصل

دخولي جوف (The oral cavity)

د هضمي قنات اوله برخه د خولي د جوف څخه عبارت ده ددغه جوف په داخل کي دغاښونو دوه قوسونه وجود لري، کوم وخت چه دغه دواړه قوسونه يو دبل سره په تماس راشي نو د خولي جوف په دوه برخو ويشي چه عبارت دي له:

a- د خولي د جوف خارجي برخه (Oral vestibule)

b- د خولي د جوف داخلي برخه (Proper oral cavity)

د خولي د جوف دغه دواړه برخي يوله بل سره د هغه مسافو پواسطه چه ددريم Molar غاښونو شاته قرار لري سره ارتباط لري.

د خولي د جوف جدارونه

د خولي جوف د شپږو جدارونو لرونکي دي چه په لاندي ډول سره دي.

اول (قدامي جدار): د خولي د جوف قدامي جدار ددواړه شونډو پواسطه جوړشويدي.

شونډي (Lips): شونډي عبارت له دوه عضلي التواؤ څخه دي،تعداد ئي دوه داني دي او عبارت دي له پورتني او ښکتني شونډو څخه.

دشونډو خارجي شکل: هره شونډه لرونکي د يوي قدامي وجهي، يوي خلفي وجهي، يوالتصاقي کنار،يوازاد کنار او دوه نهايتونو دي.

1- د شونډو قدامي وجهي: د پورتني شونډي د قدامي وجهي په متوسط قسمت کي يعني د متوسط خط د پاسه يوه عمودي ميزابه چه د Philtrum پنوم يادېږي ليدل کيږي. ددي ميزابي په دواړه خواوکي مثلثي ډوله مسافي چه دواړه خواوکي د Nasolabial groove پواسطه له غومبورو نه جداکيږي ليدل کيږي. د ښکتني شونډي قدامي وجه د متوسط خط په سر يوه چقوري لري چه د Median fossa پنوم يادېږي. دغه وجه له زني څخه د Mentolabial groove پواسطه جداشوي ده.

2- د شونډې خلفي وجهې: ددواړو شونډو خلفي وجهې د مخاطي غشاء پواسطه چه سور ګلابي رنګ لري فرش شویدي دغه مخاطي غشاوي د شونډو د خلفي وجهو له فرشولونه بعد د وریو په طرف انعکاس کوي نوموړې مخاطي غشاوي د متوسط خط په سر پورته او لاندي یوه یوه مثلثي التواء جوړوي چه دغه مثلثي التواء ګاني د پورتني او ښکتني شونډو خلفي وجهې د پورتني او لانديني ژامې له وریو سره مرتبط کوي دغه التواوي د Sup labial frenulum او Inf labial frenulum پنومو یادیږي.

3- د شونډو التصاقي کنارونه: ددواړو شونډو التصاقي کنارونه له بیرون نه یعني د مخ له خوانه واضح نه دي اوښه نه مشخص کیږي، لاکن داکنارونه د خولي په جوف کي د مخاطي غشاء د هغه انعکاس خط پواسطه چه د شونډو د خلفي وجهو او وریو ترمینځ قرار لري مشخص کیږي.

4- د شونډو ازاد کنارونه: د شونډو ازاد کنارونه محدب شکل لري او ددواړو شونډو ترمینځ فاصله د Rima oris پنوم یادیږي.

5- د شونډو نهایات : د شونډو نهایتونه په دواړو خواوکي سره یوځای کیږي او له یوځای کیدو څخه ئي په هر طرف کي یوه زاویه جوړیږي چه د Oral angle پنومو یادیږي.

د شونډو اناتومیک جوړښت: هره شونډه له بیرون نه داخل خواته د لاندي ساختمانو څخه تشکیل شویده.

1- پوستکي 2- Superficial fascia 3- Orbicularis oris muscle
4- The submucosa 5- Mucouse membrane

د شونډو اوعي اواعصاب: د شونډو اروا د Facial artery د شعباتو(Sup/Inf labial arrteries)او د Maxillarry artery د شعباتو(Infraorbital/Mental arteries) پواسطه اوو ریدي تخلیه ئي پدي ډول دي چه د پورتني شونډې وریدي وینه په Facial vein کي او د لانديني شونډې وریدي وینه د Mental vein له لاري په Maxillary veinکي تخلیه کیږي او لمفاوي اوعي ئي په عمومي ډول د پورتني شونډې په برخه کي په Submandibular لمفاوي عقداتواو د لاندي شونډې لمفاوي اوعي ئي په Submandibular او Submental لمفاوي عقداتو کي تخلیه کیږي د شونډو حرکي اعصاب له Facial nerve او حسي اعصاب ئي چه د Infraorbital nerve او Mental

Maxillary branch لـه Trigeminal nerve د nerve نـه عبـارت دي پـه ترتيـب سـره
او Mandibular branch نه منشاء اخلي

دوهم (د خولي د جوف وحشي جدارونه) : د خولي د جوف وحشي جدارونه په دواړه خواو کي د غومبورو پواسطه تشکيل شوي

غومبـوري (Cheeks): غومبـوري چـه د مـخ پراخـه برخـه جـوړوي لرونکـي ددوه وجهـو (انسي،وحشي) او ځلور کنارو دي.

a- وحشي وجه: د غومبورو وحشي وجهي د پوستکي پواسطه پوښل شويدي.

b- انسي وجه: د غومبورو انسي وجهي د مخاطي غشاء پواسطه فرش شويدي.

د هر غومبوري په انسي وجه کي د پورتني ژامي دوهم Molar غاښ سره نژدي يو بـارزه وجود لـري چه د Parotied papilla پنوم يادېږي چه د Parotied gland د قنات فوهه په همـدي بـارزه کـي د خـولي جـوف تـه خلاصـيږي هـر غومبـوري ځلـور کنارونـه لـري (علوي،سفلي،قدامي،خلفي).

د غومبـورو اناتوميـک جوړښت: هـر غومبـوري لـه خـارج نـه داخـل خواتـه د لاتـدي ساختمانو لرونکي دي.

1- Skine

2- Superficial fascia

3- Buccinator muscle چه د Parotied duct پواسطه سوري شويده.

4- Sub mucosal برخه د Mucous bucal glands سره.

5- Mucous membrane

د غومبـورو اوعـي اواعصـاب : د غومبـورو اروا د Superficial temporal artery او Maxillary artery د شـعباتو پواسـطه اووريـدي تخليـه ئـي د Facial vein لـه لاري پـه Common facial vein او د Transvers facial vein لـه لاري پـه Superficial temporal vein کي او بلاخره ټوله وريـدي وينـه ئـي پـه External jugular vein کـي تخليـه کيـږي - لمفـاوي اوعـي ئـي پـه عمـومي ډول پـه Submandibular او Superficial cervical لمفاوي عقداتو کي تخليه کيږي د غومبور اعصاب(حرکي او حسي) لـه Facial nerve نه منشاء اخلي

دریم (د خولي د جوف خلفي جدار): د خولي د جوف خلفي قسمت د بلعوم سره د Oropharyngeal isthmus پواسطه ارتباط لري، د غه ساختمان په علوي کي د Soft palate، په سفلي کي د ژبي د قاعدي او په دواړه خواوکي د Platoglossal arches (په قدام کي) Palatopharyngeal arches (په خلف کي) او Tonsillar fossa (د پورته دواړه قوسونو ترمينځ قرار لري چه تانسلونه پکي موقيعت لري) پواسطه احاطه کيږي.

څلورم (د خولي د جوف علوي جدار): د خولي د جوف علوي جدار د Hard palate او Soft palate پواسطه تشکيل شوي دي. د Hard palate په وسطي برخه کي يو تيغه مانند ساختمان چه د Raphe palati پنوم ياديږي وجود لري. دغه ساختمان (Raphe palati) د Hard palate په قدامي نهايت کي په يو بل ساختمان چي Papilla incisiva نوميږي خاتمه پيداکوي.

HARD PALATE : Hard palate چه د خولي د جوف او د پوزي د جوف ترمينځ قرار لري قدامي 2/3 برخه ئي د Maxilla هډوکي د Palatin proc او خلفي 1/3 برخه ئي د Palatin هډوکي د Horizontal palate پواسطه جوړشويده، قدامي وحشي څنډي د Hard palate د Alviolar arches او وريو په امتداد او خلفي څنډه ئي د Soft palate سره وصله ده. د نوموړي palate علوي سطحه د پوزي د جوف سطحه او سفلي سطحه ئي د Oral cavity د بام په جوړيدو کي رول لري.

د Hard plate اوعي اواعصاب: دHard plateاروا د Maxillary artery دشعباتو پواسطه اووريدي وينه ئي پهPterygoid venous plexus کي تخليه کيږي - لمفاوي اوعي ئي په Upper deep cervical اوقسما په Retropharyngeal لمفاوي عقداتو کي تخليه کيږي دHard plate تعصيب د Pterygoplatin ganglion د Greater platine او Nasopalatin شعباتو پواسطه صورت نيسي

SOFT PALATE : Soft palate د Oral cavity د چت هغه برخه ده چه Nasopharynx له Oropharynx نه جداکوي. Soft palate لرونکي ددوه سطحو (قدامي او خلفي) او دوه کنارو (علوي او سفلي) دي.

قدامي سطحه ئي مقعره ده او خلفي سطحه ئي محدبه (Convex) ده.

علوي كنار ئي د Soft palate له خلفي كنار سره تماس لري او سفلي كنار ئي ازاد دي ددغه كنار په وسطي قسمت كي يوه مخروطي برامدگي چه د Uvula پنوم يادېږي ليدل كيږي. د Uvula د قاعدي په دواړه خواوكي د Mucous membrane د Fold دوه دوه انحني گاني دليدلو وړدي.

قدامي Fold ئي په هره خوا كي د Palatoglossal arch پنوم او خلفي Fold ئي د Palatopharyngeal arch پنوم يادېږي او ددي دواړو قوسونو ترمينځ په هره خواكي Tonsillar fossa قرار لري.

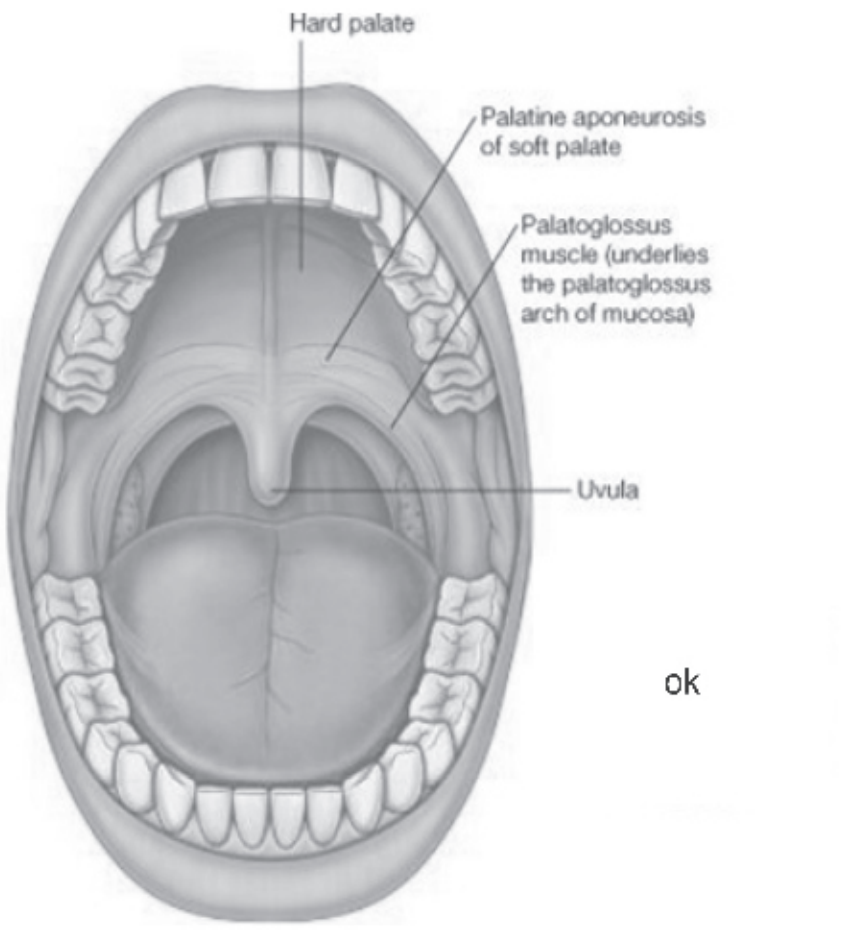

2-شكل

د Soft plate اوعي اواعصاب

-د Soft plate اروادلاندي شريانو پواسطه تامنيږي

Maxillary artery (Greater platin branch)

Facial artery (Ascending platin branch)

Asending pharyngeal artery (Platin branch)

- وريدي وينه ئي په Pterygoid / Tonsillar venous plexuses کي تخليه کيږي

-لمفاوي اوعي ئي په Deep cervical او Retropharyngeal لمفاوي عقداتو کي تخليه کيږي

- د Soft plate تعصيب: د Soft plate ټول عضلات بيدون له Tensor palati د Pharyngeal plexus پواسطه او خپله Tensor palati د Mandibular nerve پواسطه تعصيب کيږي(حرکي) حسي اعصاب ئي د وسطي او خلفي Lesser palatin اعصابو نه چه د Maxillary nerve شعبات دي او له Glossopharyngeal nerve نه منشاء اخلي

پنځم (د خولي د جوف سفلي جدار): د خولي د جوف د سفلي جدار خلفي قسمت د ژبي پواسطه (د ژبي قاعده) اشغال شوي او قدامي برخه ئي د Sublingual region څخه عبارت ده د خولي سفلي جدار اساساً د Mylohyoid muscle پواسطه جوړشوي دي.

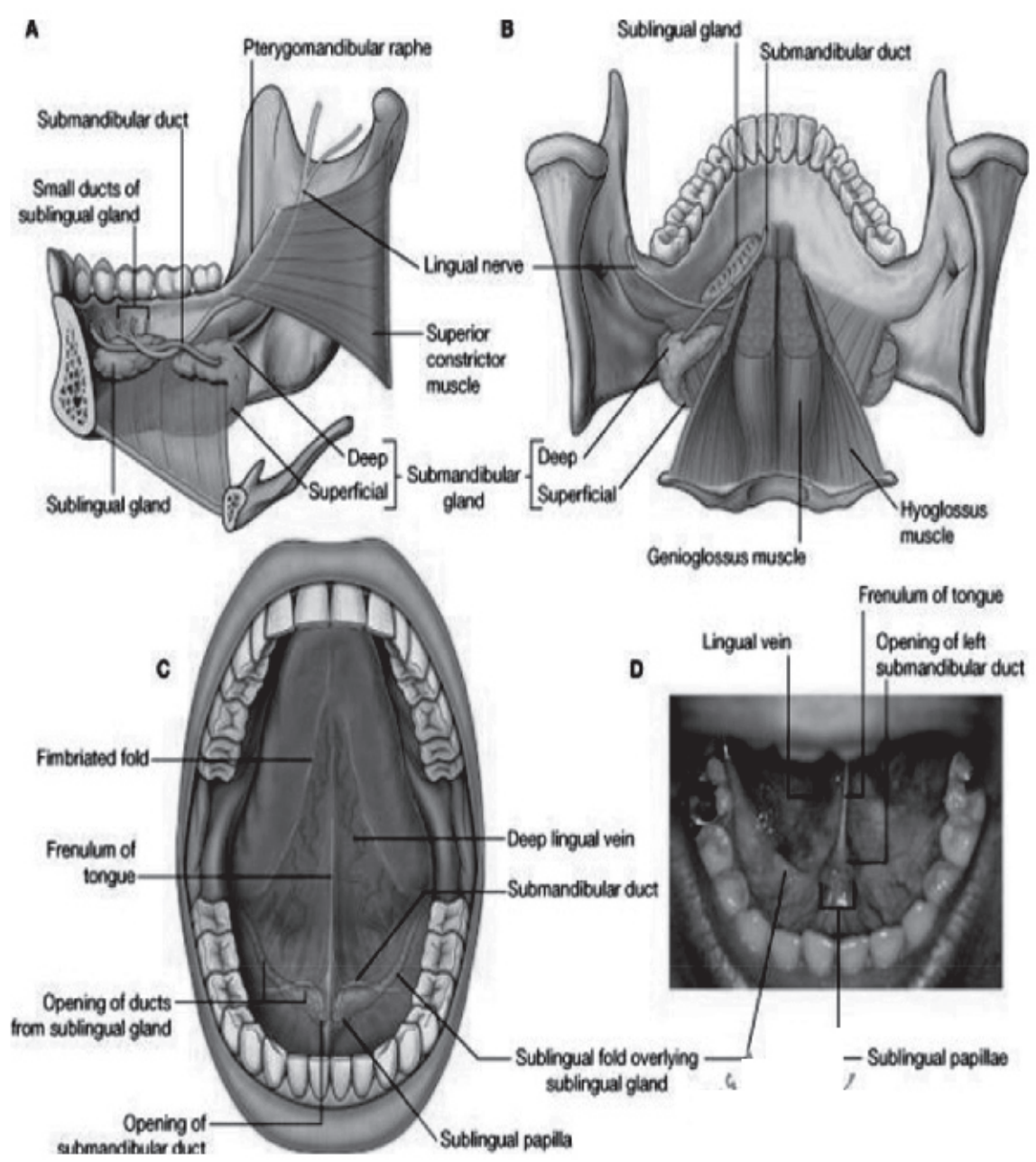

3 – شکلونه

د خولي د جوف محتويات: د خولي د جوف محتويات له وريو – غاښونو او ژبي څخه عبارت دي.

وري(GUMS) : وري رخوه انساج دي کوم چي د علوي او سفلي ژامو Alveolar processes پوښوي او د غاښونو غاړي احاطه کوي هره وري دوه برخي لري چه يوه ئي ازاده برخه ده کومه چه د غاښونو غاړي احاطه کوي او بله ئي التصاقي برخه ده کومه چي دژامي د Alveolar قوسونو سره Fix شوي ده.

غاښونه (TEETH) : غاښونه دهضمي سیستم له ساختمانو څخه دي چه د غذائي موادو په میده کولو کي رول لري اود دواړو ژامو په Alveolar margin کي غرس شوي دي.
هر غاښ له دري برخو څخه تشکیل شوي چي په لاندي ډول دي.
1- Crown : دا د غاښ هغه برخه ده چي له وریو پورته قرار لري.
2- Neck : دا د غاښ هغه برخه ده چه د ریښي (Root) او Crown ترمینځ قرار لري.
3- Root : دا د غاښ هغه برخه ده چه له Neck نه لاندي واقع او د ژامي په Alveolar margin کي ښخ شوي واوسي د هر غاښ د جذر په اخري نهایت کي یو سوري وجود لري چه د غاښ عصب،شریان او ورید د همدي سوري له لاري غاښ ته داخلیږي چه دغه سوري د Appical foramen پنوم یادیږي.

د غاښ اناتومک جوړښت: د غاښ د Neck او Crown د برخو جوړښت د Root له جوړښت سره فرق لري چه د هري برخي جوړښت ئي په لاندي ډول سره دي.
1- د غاښ ساختمان د Crown او Neck په برخو کي له بیرون نه داخل خواته په لاندي ډول سره دي.
a- Enamel
b- Dentine
c- Pulp cavity
2- د غاښ ساختمان د غاښ د Root په برخه کي له خارج نه داخل خواته په لاندي ډول سره دي.
a- Periodental membrane
b- Cement
c– Dentine
d- Pulp cavity

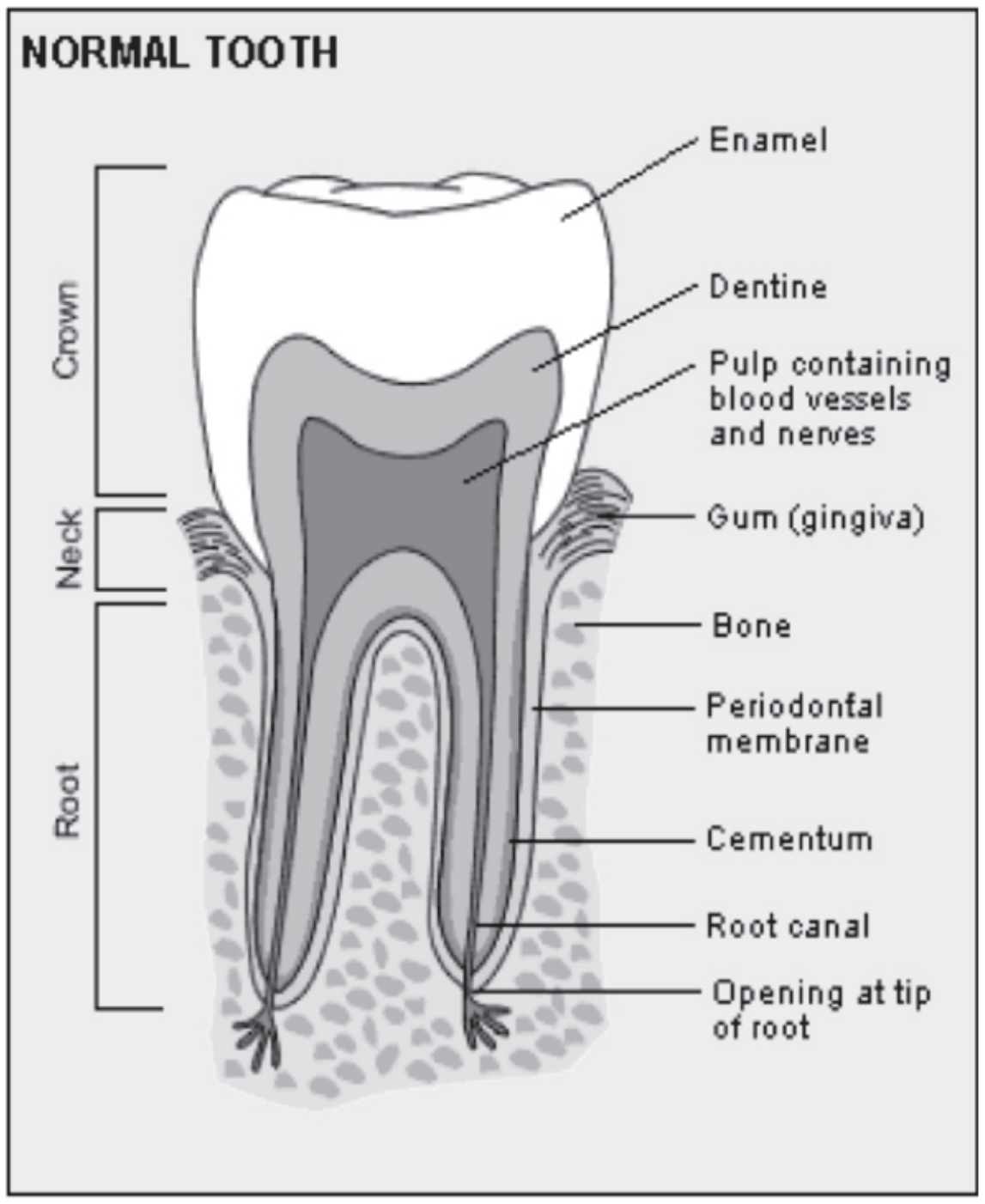

4- شکل

د غاښونو خوصوصي اوصاف : غاښونه نظر ددوي خوصوصي شکل ته په لاندي ډول تصنيف بندي شوي دي.

Incissor -1
Canine -2
Premolar -3
Molar -4

د انسانانو غاښونه نظر دي ته چي د عمر په اوږدوکي تعويض کيږي په دوه دستو ويشل شويدي.

A- موقتي غاښونه يا د طفوليت د دوري غاښونه

B- دايمي غاښونه

A- دطفولیت د دوري غاښونه : ددي غاښونو تعداد 20 عدده دي چه په هره نیمائي ژامه کي ئي دوه عدده Incissor یو Canine او دوه Mollar غاښونه موجود وي.

د طفولیت د دوري غاښونه په شپږمیاشتني کي په راپورته کیدو یا شنه کیدو شروع کوي او په دوه کلني کي ئي دراپورته کیدو وخت ختمیږي.

دموقتي غاښونو شنه کیدل د عمر په مختلفو وختو کي په لاندي شیما کي ښودل شوي دي.

Lower central incisors ------------	6 months of age
Upper central incisors -------------	7 months of age
Latral central incisors -----------	8-9 months of age
First molars -------------------------	one year of age
Canines ---------------------------	18 months of age
Second molars ------------------------	2 year of age

B- دایمي غاښونه: ددي غاښونو تعداد 32 عددو ته رسیږي په هره نیمائي ژامه کي ئي دوه Incissor، یو Canine، دوه عدده Premolar او دري Molar غاښونه قرار لري ددایمي غاښونو شنه کیدل د عمر په مختلفو وختو کي په لاندي شیما کي ښودل شویدي.

First molars -----------------	About 6 year of age
Medial incisors-----------------------------	7 year of age
Latral incisors -----------------------------	8 year of age
First premolars ----------------------------	9 year of age
Second premolars------- ----------------	10 year of age
Canines -----------------------------------	11 year of age
Second molars------- --------------------	12 year of age
Third molars (Wisdom teeth)-------	-17-25 year of age

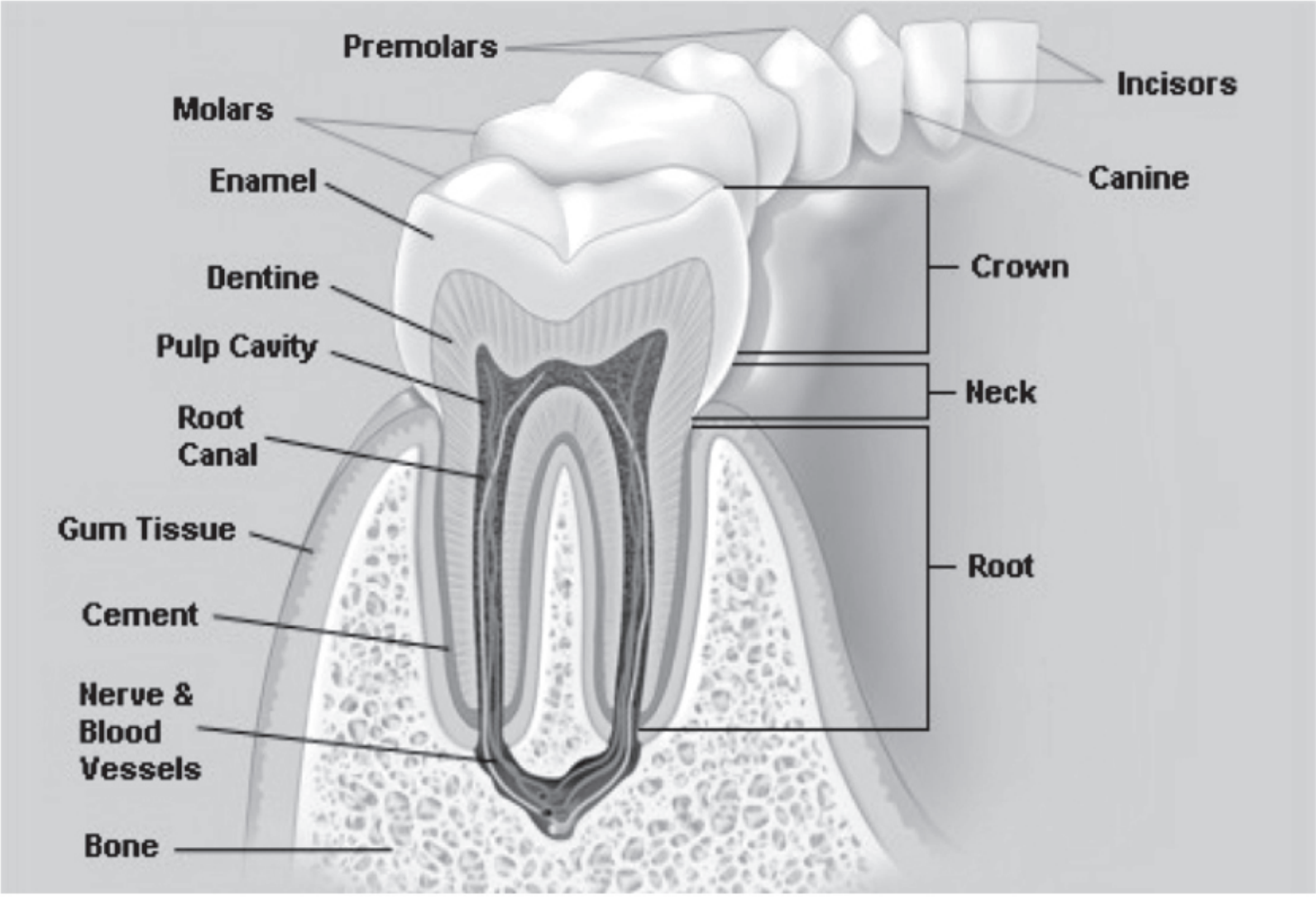

5 - شکل

ژبه (TONGUE): ژبه تقریباً بیضوي شکل لري د خولي د جوف په متوسط قسمت کي قرار لري، ژبه دذایقي په تشخیص , بلع، تکلم او د غذائي مـوادو پـه ژوولـو کي رول لـري. ژبه لرونکي د یوي قاعدي، یوي زروي، دوه کنارو او دوه وجهو (علوي او سفلي) ده د ژبي قاعده پورتـه د Mandibula هـډوکي او ښکتـه د Hyoid هـډوکي سره تمـاس لـري، دژبي زروه ازاده ده او معمـولاًد Incisure غاښـو شـاته قـرار لـري، د ژبـي پـورتني سـطحه چـه Convex یا محدب شکل لري دوه برخي لري چه عبارت دي له Oral part او Pharyngeal part څخه، Oral part د ژبي د پورتني سطحي 2/3 قدامي برخه او Pharyngeal part ئـي 1/3 خلفي برخه تشکیلوي. دغه دواړه برخي د V مانـنده میزابي پواسطه چه Terminal groove نومیږي سره جلا کیږي. ددغي میزابي دواړه شاخونه د ژبي د پورتني سطحي پـه وسطي قسمت کي سره یوځاي کیږي چه د یوځاي کیدو محل ئي د Foramen cecum پنوم یادیږي.

د ژبـي خلفـي قسـمت د Epiglotis سـره د Mucous membrane ددري عـدده التـواؤ (Folds) پواسطه ارتباط لـري چه عبارت دي لـه وسطي، ښي او چپ Glosoepiglotic

folds څخه، ددي التواؤ له جملي نه د Median glosoepiglotic fold په دواړه خواوكي يو يو Pouch قرار لري چه د Vallecula epiglutica پنوم يادیږي.

د ژبي لاندیني سطحه چه د Mucous membrane پواسطه فرش شوي په وسطي قسمت كي د مخاطي غشاء يوه التوا (Fold) د Lingual frenulum پنوم لري.

د Lingual frenulum په دواړه خواوكي يوه يوه برامدگي د Sublingual papillae پنوم وجود لري ددي حليماتو په څوكو كي د Submandibular duct فوهي د خولي جوف ته خلاصیږي. د هر يو Sublingual papillae په خلفي وحشي برخه كي Sublingual fold چه Sublingual gland پوښوي او څو عدده Sublingual duct د نوموړي Fold په كنار كي د خولي جوف ته خلاصیږي وجود لري. د ژبي كنارونه چه ازاد دي په دواړه خواوكي دغاښونو او وريو سره تماس لري هر يو كنار د Palatoglossal arch په قدام كي 4-5 عمودي فولډونه لري چه د Foliate papillae پنوم يادیږي.

PAPILLAE OF THE TONGU : دا د مخاطي غشاء جگوالي دي چه د ژبي د پورتني سطحي په Oral part كي د ليدلو وړدي او د مخاطي غشاء همدا جگوالي ددي باعث شوي چه د ژبي پورتني سطحه يوه اندازه ځيگوالي ولري نوموړي Papillae مختلف انواع لري چه په لاندي ډول سره دي.

1- Vallate papillae: نوموړي papillae چه استوانوي شكل لري 1-2mm پوري قطر لري. تعداد ئي له 8-12 عدده پوري دي او د Terminal groove په قدام كي قرار لري.

2- Fungiform papllae: د ژبي كنارونو او زروي ته نژدي موقعيت لري لاكن ځني ئي د ژبي په ټوله علوي سطحه كي تيت شوي دي.

د Vallate papillae نه واړه دي لاكن د Filiform papillae نه غټ دي هريو ددي papillae نازكه ساقه او پراخه گرد سر لري.

دغه papillae له نورو څخه د روښانه سور رنگ په لرلو سره متمايز كیږي.

3- Filiform papillae: نوموړي papillae د جسامت له نظره د پورته دواړه نوعه papillae نه واړه دي مخروطي شكل لري او د ژبي د علوي سطحي په Oral part كي په منتشر ډول قرار لري.

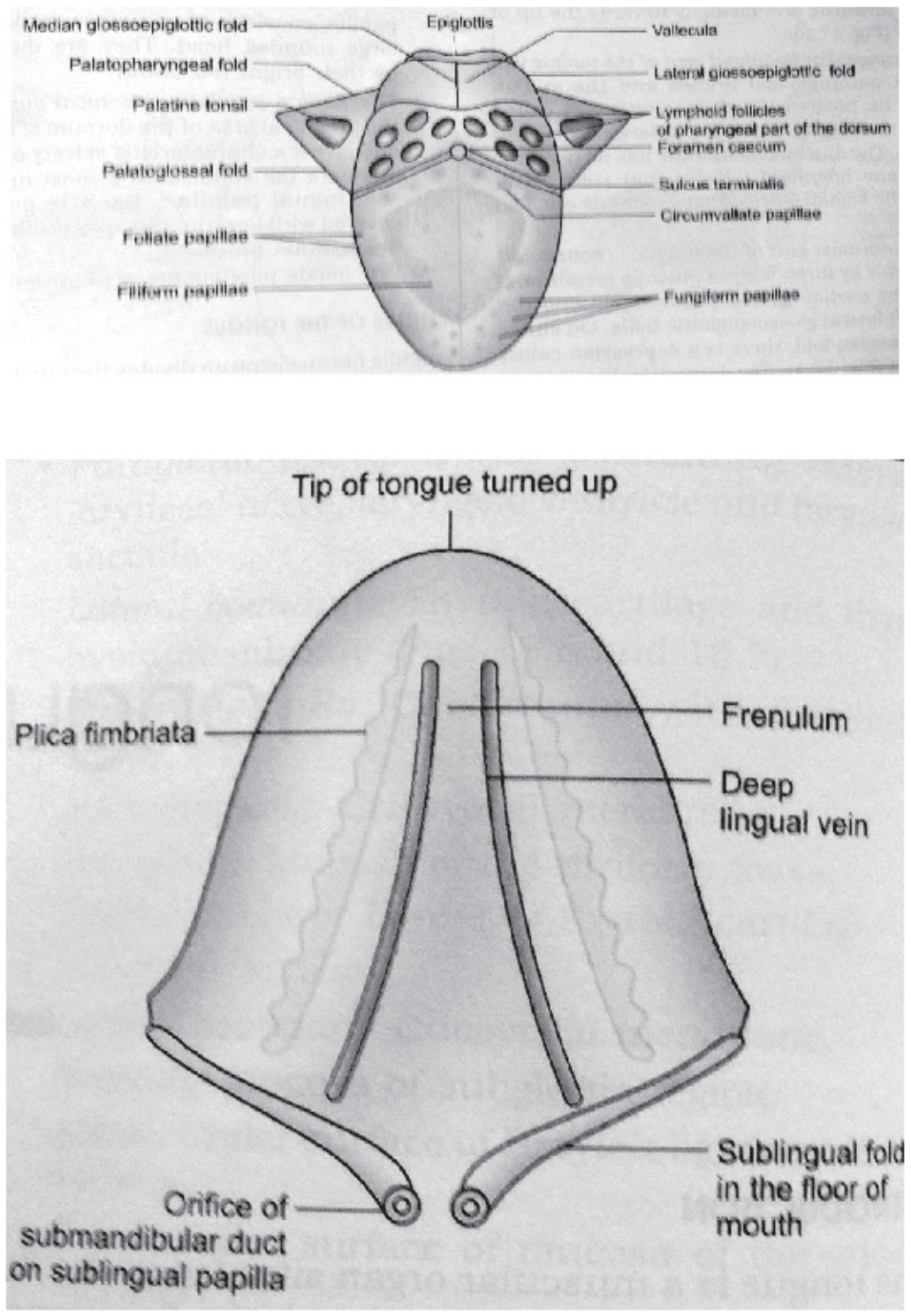

6- شکلونه

د ژبي اناتوميک جوړښت : ژبه د يو ليفي عظمي ساختمان څخه چه لرونکي د عضلاتو هم ده تشکيل شوي ده.

د ژبي عظمي قسمت د Hyoid هډوکي او ليفي قسمت ئي د Lingul apponeurosis او Lingual septum څخه تشکيل شويدي Lingual apponeurosis چه د يو څلورضلعي شکل لري په دواړه خواوکي د Hyoid هډوکي په ورو شاخونو او په سفلي کي د نوموړي هډوکي په جسم ارتکاز کوي.

Lingual septum چه د متوسط خط د پاسه قرار لري، قاعده ئي د Lingual apponeurosis په متوسط قسمت واقع ده او زروه ئي د ژبي په زروه باندي ختميږي.

علوي څنډه ئي محدبه ده د ژبي د علوي سطحي خواته متوجه ده او سفلي څنډه ئي مقعره ده د ژبي دسفلي وجهي خواته متوجه ده دواړه جنبي وجهي ئي د ژبي دعضلاتو سره توافق کوي.

د ژبي عضلات په دوه گروپو ویشل شوي چه عبارت دي له Intrensic او Extrensic عضلاتو څخه دغه عضلات د Lingual septum په دواړه خواوکي قرار لري او په هر طرف کي ئي تعداد څلور څلور عضلاتو ته رسيږي.

د ژبي Intrensic عضلات

Sup longitudinal muscle -1
Lnf longitudinal muscle -2
Transvers muscle -3
Vertical muscle -4

د ژبي Extrensic عضلات

Genioglossus muscle -1
Hyoglossus muscle -2
Styloglossus muscle -3
Palatoglossus muscle -4

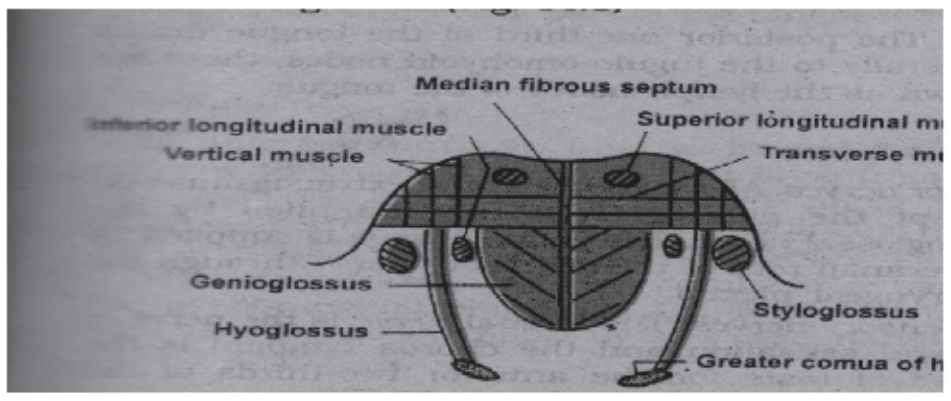

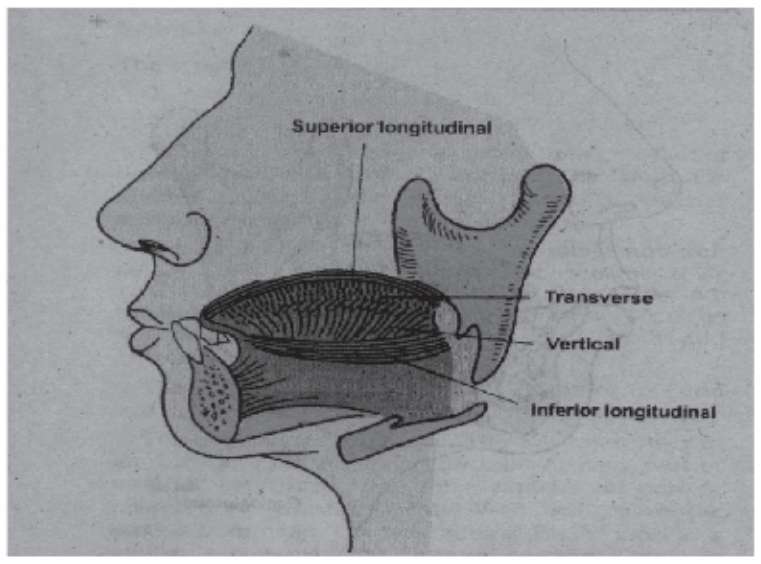

7- شکلونه

د ژبي مخاطي غشاء: د ژبي مخاطي غشاء چه ټوله ژبه ئي پوښلي د ژبي په دواړو خواوکي په مجاوره مخاطي غشاء (هغه مخاطي غشاء چه د خولي د جوف سفلي سطحه فرشوي) انعکاس کوي او په خلف کي د بلعوم او حنجري په مخاطي غشاء امتداد پيداکوي، د ژبي مخاطي غشاء Epiglutis ته نژدي دري برجسته التواوي جوړوي چه متوسطه التواء (Fold) ئي د Median glossoepiglotic fold او جنبي التواوي ئي د Latral glossoepiglotic folds پنوم يادېږي د Median glossoepiglotic fold په دواړه خواوکي د Vallecula epiglotis پنوم ساختمانونه قرار لري.

د ژبي اروا – تعصيب – وريدي او لمفاوي تخليه :

۱- د ژبي اروا: اصلا د ژبي اروا د Lingual artery پواسطه چه د Ext.carotied arteryيوه شعبه ده صورت نيسي د ژبي قاعده علاوه د Lingual artery نه د Tonsilar artery (د Facial artery شعبه ده)او Ascending platin artery (د Ascending pharyngeal artery شعبه ده) پواسطه هم اروا کيږي

۲-د ژبي وريدي تخليه: وريدي وينه ئي د Lingual vein له لاري په Common facial vein اويا هم په Internal jugular vein کي تخليه کيږي

۳-د ژبي لمفاوي تخليه: د ژبي دڅوکي لمفاوي اوعي په Submental لمفاوي عقداتو کي - د ژبي د متباقي2/3 قدامي برخي لمفاوي اوعي په Submandibular او Deep cervical لمفاوي عقداتواو د ژبي د1/3 خلفي برخي لمفاوي اوعي په Jugulo omohyoid لمفاوي عقداتو کي تخليه کيږي

۴-د ژبي تعصيب : د ژبي حرکي تعصيب پدي ډول دي چه د ژبي ټول عضلات په استثني د Palatogluseus muscle د Hypoglossal nerve پواسطه تعصيب کيږي او Palatogluseus muscle د يولسم قحفي زوج د قحفي برخي پواسطه د Pharyngeal plexus له لاري تعصيب کيږي حسي تعصيب ئي پدي ډول دي چه د ژبي د قدامي دوهمي برخي حسيت د Facial nerve د Lingual branch او د دريمي خلفي برخي حسيت ئي د Glosopharyngeal nerve پواسطه دماغ ته انتقاليږي

بلعوم(Pharynx)

د بلعوم شکل او موقعیت: بلعوم یو عضلي غشائي تیوب دي چه د قحف له قاعدي نه د شپږمي رقبي فقري ترسفلي کنار پوري د پوزي د جوف، د خولي د جوف او حنجري شاته موقعیت لري.

بلعوم 12-14 cm طول لري، مستعرض قطر ئي په علوي برخه کي 3.5 cm او له مري سره د اتصال په محل کي 1.5 cm ته رابنکته کیږي.

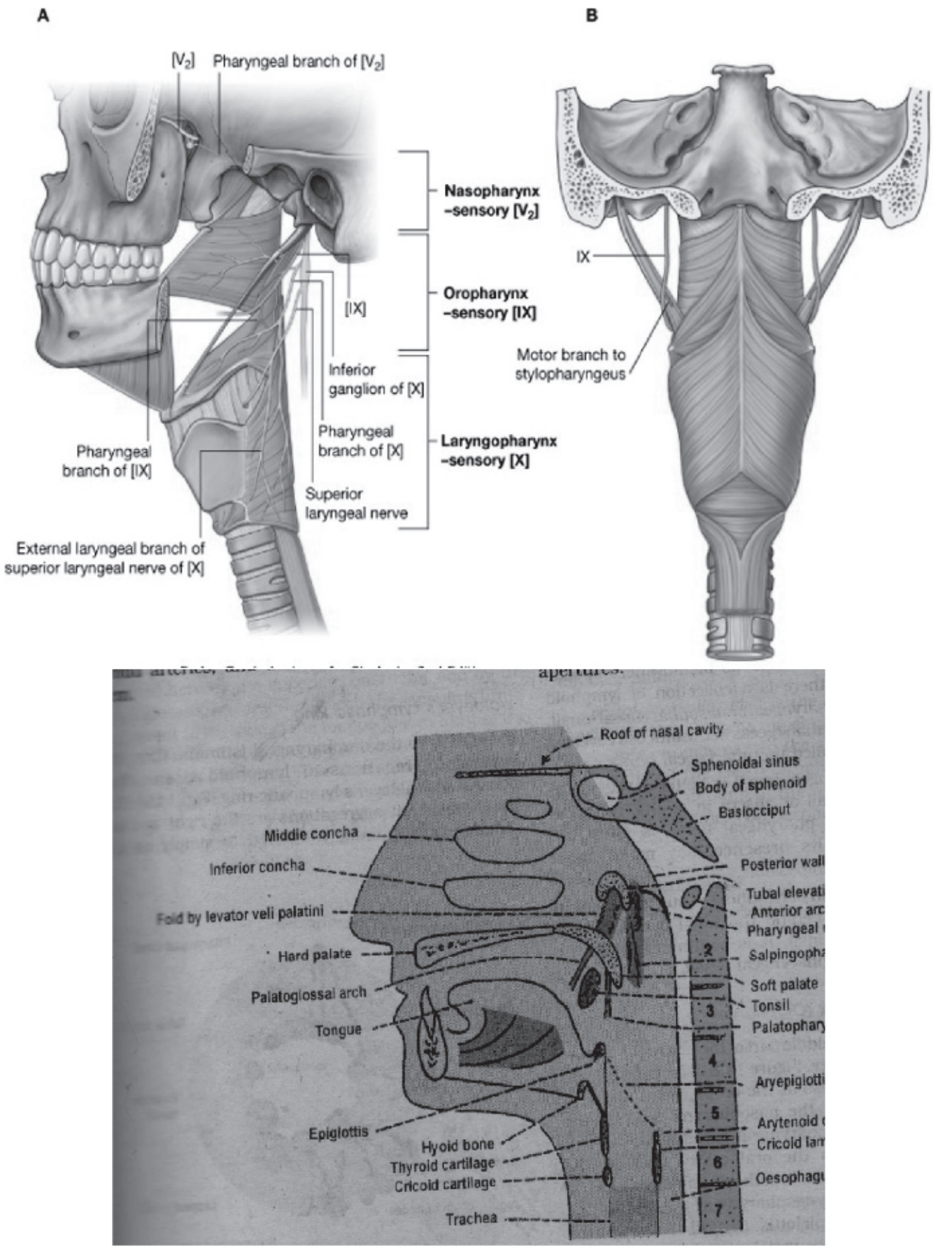

۸- شکلونه

د بلعوم ارتباطات

1- پـه علـوي کـي: بلعـوم پـه علـوي کـي د Sphinoid هـډوکي د جسـم خلفـي قسـمت او Occipital هډوکي د Basilar part سره ارتباط لري.

2- په سفلي کي: بلعوم په سفلي کي د مري له شروع سره چه د شپږمي رقبي فقري د سفلي کنار سره تصادف کوي ارتباط لري.

3- په خلف کي: بلعوم په خلف کي د رقبي فقراتـو نـه د Prevertebral fascia پواسطه جدا کيږي.

4- په قدام کي: بلعوم په قدام کي د پوزي د جوف، د خولي د جوف، او حنجري سره ارتبـاط لري.

5- په دواړو خواوکي: بلعوم په دواړه خواوکي له علوي نـه سفلي خواتـه د لاندي سـاختمانو سره تماس لري.

a- Medial pterygoid palate
b- Pterygomundibular raphe
c- Mandibula
d- Tongue
e- Hyoid bone
f- Thyroid او Cricoid غضروفونه

د پورته ساختمانو نه جنباً (Latraly) بلعوم د غوږ د جوف سره د Auditory tube پواسطه، لـه Styloid proc او پـه هغـه عضـلاتو چـه پـدي بـارزه ارتکـاز کـوي او هـم لـه Common carotied، External carotied او Lnternal carotied شريانو سره ارتباط لري

د بلعوم خارجي شکل: بلعوم چه د يوتيوب شکل لري لرونکي د يو خلفي جدار، يو قدامي جدار (نامکمل دي) دوه جنبي جدارو او دوه نهايتو (علوي او سفلي) دي.

د بلعوم برخي: بلعوم دري برخي لري چه په لاندي ډول دي.

1- Nasopharynx (Rhinopharynx): د بلعـوم دا برخـه د قحف لـه قاعدي نـه شروع او د Soft palate تر سفلي کنار پوري امتداد لري.

2- Oropharynx: د بلعـوم دا برخـه د Soft palate لـه سـفلي کنـار نـه د Epiglot تـر علـوي کنار پوري امتداد لري.

3- Laryngopharynx: د بلعوم دا برخه د Epiglot له علوي کنار نه شروع او د شپږمي رقبي فقري تر سفلي کنار پوري امتداد لري.

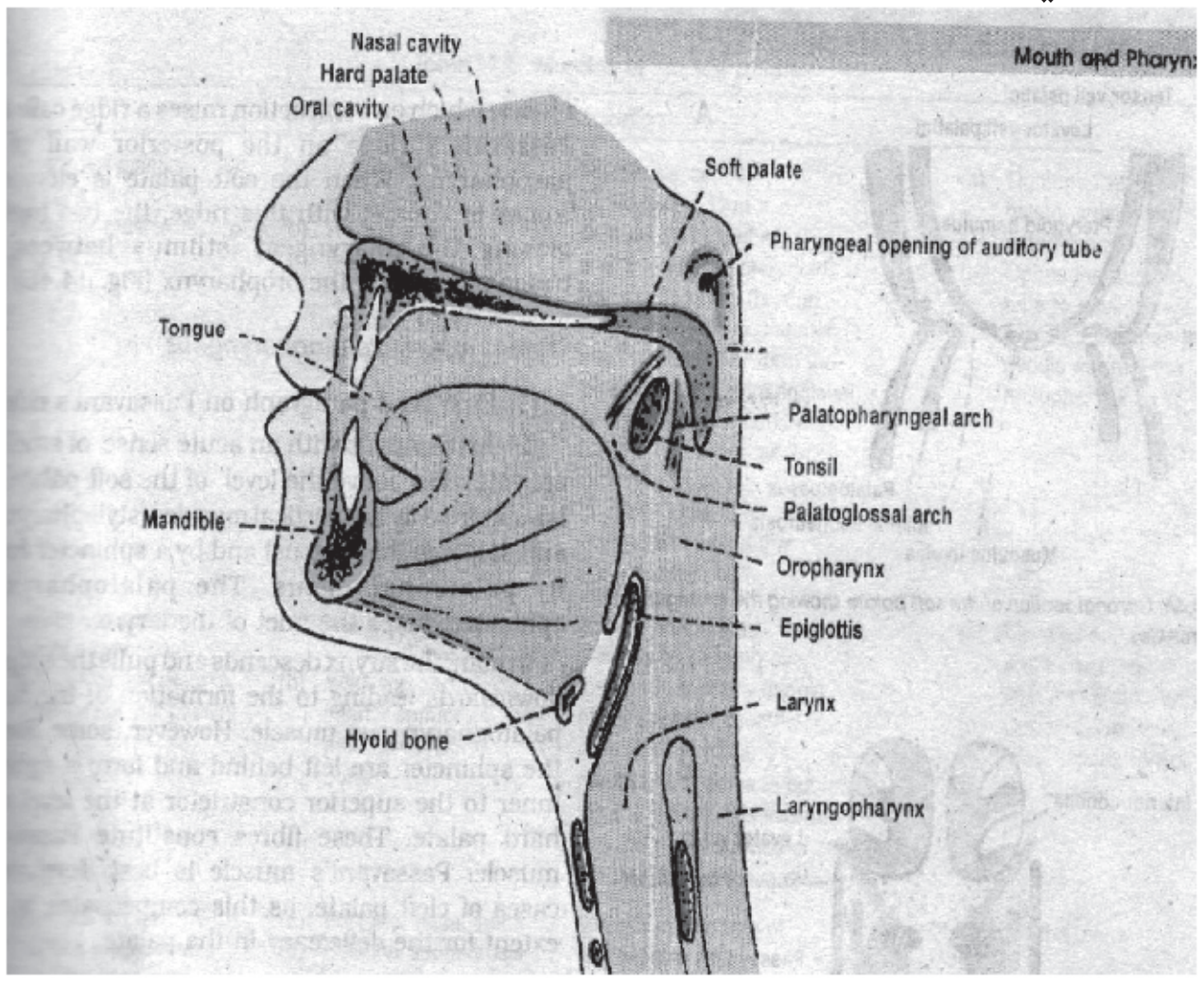

۹ –شکل

1- NASOPHARYNX: د بلعوم دا برخه د پوزي د جوف شاته او د Soft palate نه پورته قرار لري او لرونکي د چت، سطحي، قدامي جدار، خلفي او جنبي جدارو دي چت ئي د Sphinoidal هډوکي د جسم او د Occipital هډوکي د Basilar part پواسطه تقويه شوي. د Nasopharynx سطحه د Soft palate د خلفي و جهي پواسطه چه محدب شکل لري جوړه شوي ده. Pharyngeal isthmus يو سوري دي چه د بلعوم ددي برخي په سطحه کي قرار لري او نوموړي سوري د Soft palate د ازاد کنار او د بلعوم دخلفي جدار تر مينځ موقعيت لري. د بلع د عمل په وخت کي د Soft palate د پورته کيدو په اثر دا سوري بنديږي او د غذائي موادو مري يا اوبه د مري خواته تيريږي.

د بلعوم دا برخه اصلاً قدامي جدار نه لري بلکه د پوزي له جوف سره د پوزي د جوف د خلفي سوريو (Choana) پواسطه ارتباط لري.

خلفي جدار ئي چه د چت په امتداد قرار لري د اطلس د فقري دقدامي قوس پواسطه تقويه کيږي.

د بلعوم ددي برخي پـه هر وحشـي جدار كي د مربوطـه Auditory tube فوهـه خلاصيږي. چون نوموړي تيوب قدام، انسي او ښكته سير لري بناءً د بلعوم ددي برخي په وحشي جدار كي يو جگوالي چه د Tubal elevation پنوم ياديږي جوړوي.

د Salphingopharyngeus عضـله چـه ددي تيـوب لـه سـفلي كنـار سـره تمـاس لـري يـوه عمـودي التـواء (Fold) جـوړوي چـه د Salphingopharyngeal fold پنـوم يـاديږي د Nasopharynx پـه وحشـي جـدار كـي د Tubal elevation شـاته يـوه وړه چقـوري د Pharyngeal recess پنوم وجود لري.

د Auditory tube شاته د مخاطي غشاء لاندي Tubal tonsil قرار لري.

2- OROPHARNX: د بلعـوم دا برخـه د خـولي د جـوف شـاته موقعيـت لـري چـه د Soft palate له سفلي كنار نه د Epiglotis تر علـوي كنـار پـوري امتـداد لـري د بلعـوم دا برخـه د چت، سطحي، قدامي جدار، خلفي جدار او جنبي جدارو لرونكي ده.

د Oropharynx سطحه د ژبي د 1/3 خلفي برخي او د هغه ساختمانو پواسطه چه د ژبي او Epiglotis د قدامي سطحي تر مينځ قرار لري جوړه شـويده. مخكي مـونږ د ژبـي پـه بحث كي وويل چه د ژبي ټوله سطحه د مخاطي غشاء پواسطه فرش شـويده چه مخـاطي غشـاء وروسته د ژبي له فرشولو د Epiglotis په طرف منعكسه كيږي.

چه د منعكسه كيدو په نتيجه كي دري برجسته التواوي جوړوي چه عبارت دي له:

Median glossoepiglotic fold او دوه Lat glossoepiglotic Folds څخه د Median glosoepiglotic fold پـه هـره خـواوكي يـوه يـوه چقـوري د Vallicula epiglotica پنـوم ليدل كيږي. د Oropharynx قدامي برخـه د Oropharyngeal isthmus پواسطه د خولي له جوف سره ارتباط لري. خلفي جدار ئـي ددوهمـي رقبـي فقـري د جسـم او ددريمـي رقبـي فقري د جسم د پورتني قسمت پواسطه تقويه كيږي.

د Oropharynx وحشـي جدارونـه پـه دواړه خـواوكي دوه دوه قوسـونه د Palatoglossal arches او Platopharyngeal arches پنـــوم لـــري د Platopharyngeal arches د Palatoglossal arches په خلف كي قرار لري او ددي دواړو التـواو پـه مـابين كـي پـه دواړه خـواوكي د Tonsillar fossa پنوم چقـوري وجـود لـري چـه پـه هغـه كـي Palatin tonsill موقعيت لري.

PALATIN TONSILLS: Palatin tonsills د لمفاوي نسج دوه کتلې دي چه د Oropharynx په وحشي جدارونکي په Tonsillar fossa کي قرار لري. Palatin tonsil د بادام شکل لري هر يو Palatin tonsill لرونکي د دوه وجهو (انسي او وحشي)، دوه کنارو (قدامي او خلفي) او دوه نهايتو (علوي او سفلي) دي. د تانسلونو انسي وجهي لرونکي د يو تعداد فرورفتگيو دي چه د Tonsillar cripts پنوم يادېږي د تانسلونو انسي وجهي د مخاطي غشاء پواسطه او وحشي وجهي ئي د Fibros capsule پواسطه فرش شوي چه په همدي اساس Palatin tonsils له هغه ساختمانو نه چه له همدي تانسلو لاندي قرار لري په اساني سره جدا کولاي شو.

3- LARYNGOPHARYNX: دحنجري شاته د Epiglote علوي څنډي نه د Cricoid غضروف تر سفلي کنار پوري امتداد لري. د بلعوم د جوف دا برخه لرونکي ديو خلفي جدار، يو قدامي جدار او دوه جنبي جدارو دي.

قدامي جدار ئي د حنجري د دخولي فوهي او د هغه مخاطي غشاء پواسطه چه د حنجري خلفي سطحه فرشوي جوړيږي.

خلفي جدار ئي ددريمي، څلورمي، پنځمي او شپږمي رقبي فقراتو د جسمونو پواسطه تقويه شويده. وحشي جدارونه ئي د Thyroid غضروف او Thyrohyoid غشاء پواسطه تقويه کيږي د بلعوم د وحشي جدارو په مخاطي غشاء کي د حنجري د دخولي فوهي په دواړه خواوکي طولاني چقوري (ميزابه) د Piriform fossa پنوم وجود لري.

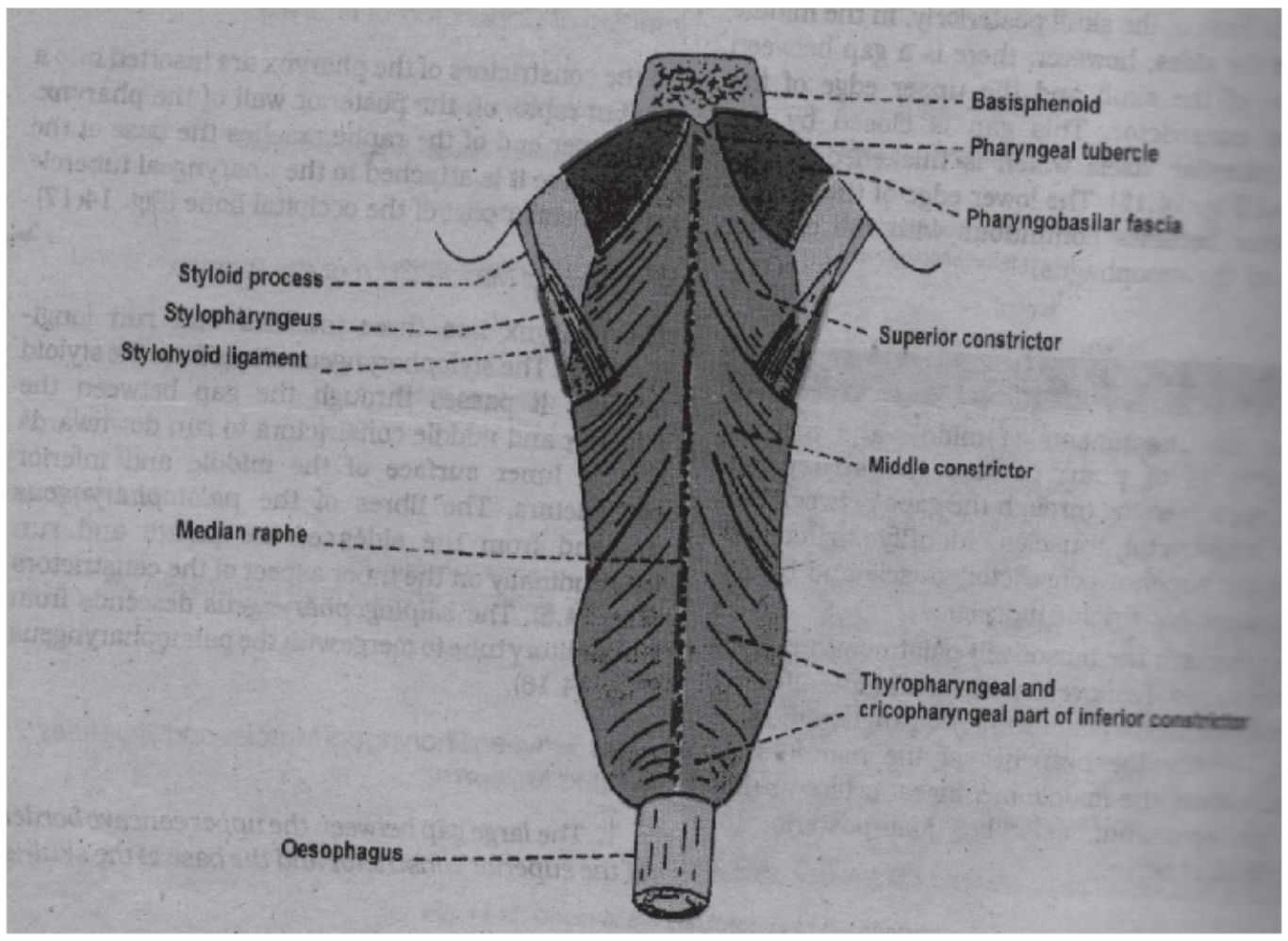

۱۰ – شکل

د بلعوم ساختمان

د بلعوم جدار دري پوښه لري چه له داخل نه بيرون خواته عبارت دي له:

1- Mucous layer
2- Fibrous layer
3- Muscular layer

1- Mucous layer: د بلعوم مخاطي غشاء د خولې د جوف، د پوزې د جوف او د حنجرې د مخاطي غشاء په امتداد ده. نوموړې مخاطي غشاء په علوي کې د Collumnar ciliated epithelium پواسطه او په سفلي کې د Stratified squamous epithlium پواسطه فرش شوې ده.

2- Fibrous layer: د بلعوم د مخاطي غشاء او د عضلي طبقي ترمينځ قرار لري دغه طبقه په علوي کي ضخيمه ده او د قحف په قاعدي پوري نښتي دي، او په سفلي کي د مري د Submucosa طبقي سره امتداد پيدا کوي.

3- Muscular layer: د بلعوم عضلي پوښ د لاندي عضلاتو څخه متشکل دي.

1- Sup constrictor muscle
2- Middle constrictor muscle
3- Lnf constrictor muscle
4- Stylopharyngeus muscle
5- Salpingopharyngeus. muscle
6- Palatopharyngeus muscle

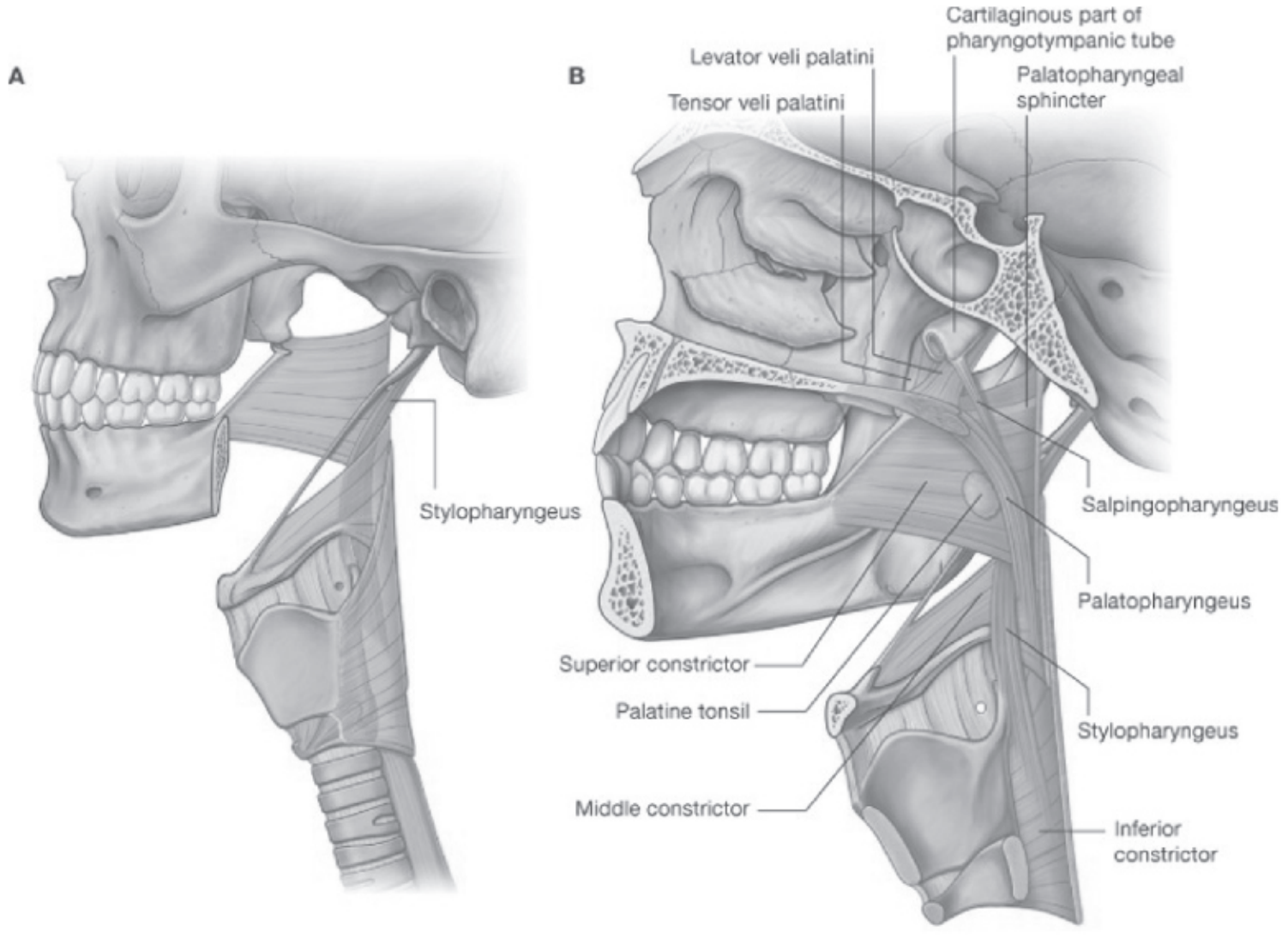

۱۱- شکلونه

د بلعوم اروا – تعصيب – وريدي او لمفاوي تخليه

۱- د بلعوم اروا : د بلعوم اروا د لاندي شراينو پواسطه صورت نيسي

a- Ascending pharyngeal artery (branch of ext carotied artery)
b- Tansillar + Ascending palatine arteries(branches of facial artery)
c- Greater palatine + pharyngeal + pterygoid arteries (branches of maxillary artery)
d- Dorsal lingual arteries(branches of lingual artery)

۲- د بلعوم وريدي تخليه: د بلعوم وريدونه د بلعوم په خلفي وحشي قسمت کي وريدي ضفيره جوړوي نوموړي ضفيره د بلعوم وريدي وينه د Soft plate او Prevertebral ساحي وريدي وينه تر لاسه کوي چه بالاخره په Internnal jugular او Facial وريدو کي تخليه کيږي

۳-د بلعوم تعصيب: اصلا د بلعوم تعصيب د Pharyngeal plexus پواسطه صورت نيسي او دغه ضفيره د لاندي اعصابو پواسطه جوړه شوي

Pharyngeal branch of vagus nerve-a

Pharyngeal branch of glossopharyngeal nerve-b

Pharyngeal branch of sup.cervical sympatic ganglion-c

د بلعوم حرکي اعصاب د Cranial accesory عصب نه منشاء اخلي چه د نوموړي عصب شعبات د بلعوم ټول عضلات تعصيبوي په استثني د Stylopharyngeus عضلي کوم چه د Glosopharyngeal nerve پواسطه تعصيب کيږي

د بلعوم حسي اعصاب: د Nasopharynx مخاطي غشاء د Maxillary nerve د شعباتو پواسطه د Oropharynx برخي د مخاطي غشاء تعصيب د Glossopharyngeal nerve پواسطه او د Laryngiopharynx د مخاطي غشاء تعصيب د Vagus عصب د Internal laryngeal شعبي پواسطه صورت نيسي

Woldyer's ring : O ropharyngeal isthmus: سره نژدی د لمفاوی نسج تجمع یوه حلقه جوړوی چي د Woldyer's ring په نوم یادیږی ددی حلقی په جوړیدو کی ښی او چپ پلاتین تانسلونه ، علوی خلفی کی Pharyngeal tonsills , په وحشی علوی کی Tubal toncills او په سفلی کی Lingual toncills دا حلقه جوړوی.

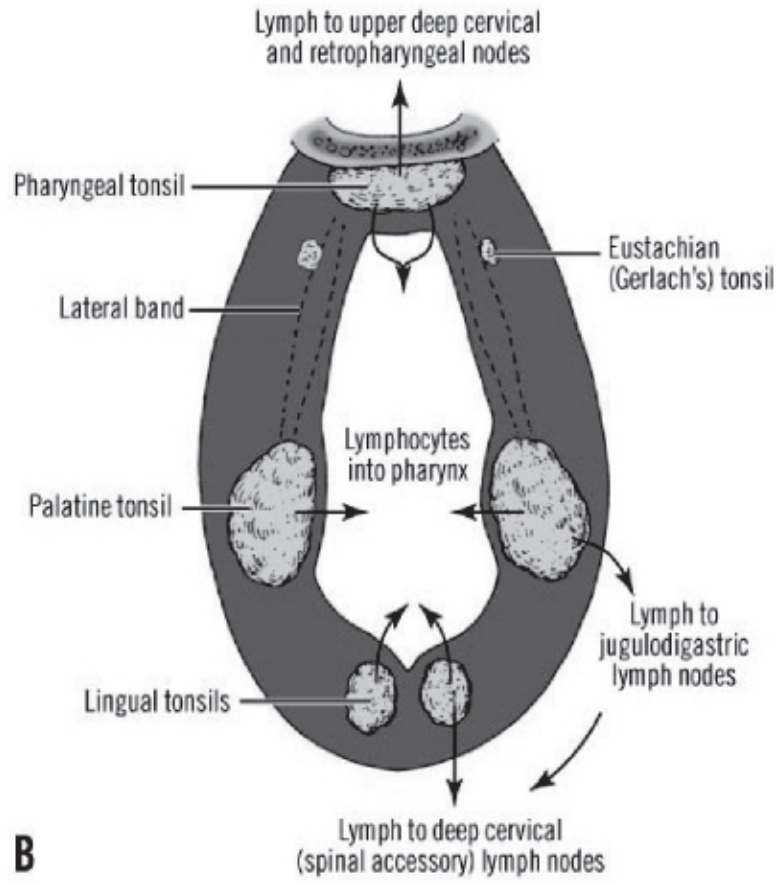

۱۲ – ش

مري(OESOPHAGUS)

د مري سير او موقعيت: مري د Cricoid غضروف له سفلي كنار نه چه د شپږمي رقبي فقري د جسم له سفلي كنار سره مطابقت لري شروع كيږي د Trachea د تشعب نه بعد مري په علوي او سفلي Mediastinum كي ښكته سير لري د حجاب حاجزله Oesophageal opening نه چه د لسمي صدري فقري برابر قرار لري تير او بلاخره د معدي په Cardia باندي چه د يولسمي صدري فقري برابر قرار لري خاتمه پيداكوي په همدي ځاي كي د معدي د Fundus سره يو Notch جوړوي چه د Cardiac notch پنوم ياديږي. مري تقريباً 10 inches طول لري د مري قطر د مري په ټول طول كي يو شان نده ځكه مري په څو ځايو كي تنگي نقطي لري په هر صورت په متوسع ځايو كي د مري وسطي قطر 2-3cm پوري دي. د مري قدامي جدار له خلفي جدار سره په نارمل حالاتو كي په تماس وي معني دا چه په عادي حالاتو كي د مري Lumen بندوي لاكن كوم وخ چه شخص مړي تيروي نو دواړه جدارونه سره جدا كيږي او مړي د همدي لاري معدي ته تيريږي.

مري په خپل سير كي په څلورو ځايوكي تنگوالي لري چه دغه څلور ځايونه د مري د تضيقاتو پنوم ياديږي. دغه څلور متضيقي نقطي د مري په لاندي ډول سره دي.

1- Cricopharyngeal constriction: دغه متضیقه نقطه د مري په شروع کي قرار لري او د Cricoid غضروف له سفلي کنار سره توافق کوي دغه نقطه د Incisure غاښو نه شپږ انچه فاصله لري.

2- Aortic constriction: د مري دغه متضیقه نقطه په هغه ځاي کي چه د Aorta قوس د مري له قدام نه تیریږي موقعیت لري او فاصله ئي له Incisure غاښو نه تقریباً د نهو انچو په اندازه ده.

3- Bronchial constriction: د مري دغه متضیقه نقطه په هغه ځاي کي چه د Left bronchus د مري له قدام څخه تیریږي موقعیت لري او د Incisure غاښونه تقریباً د یولسو انچو په اندازه فاصله لري.

4- Diaphragmatic constriction: د مري دغه متضیقه نقطه په هغه ځاي کي چه مري دحجاب حجاز له Oesophageal opening نه تیریږي موقعیت لري او ددغي نقطي فاصله له Incisure غاښو نه تقریباً پنځه لسو انچو ته رسیږي.

د مري برخي: مري له پورته نه ښکته په لاندي برخو ویشل شوي.

1- Cervical part
2- Thoracic part
3- Abdominal part

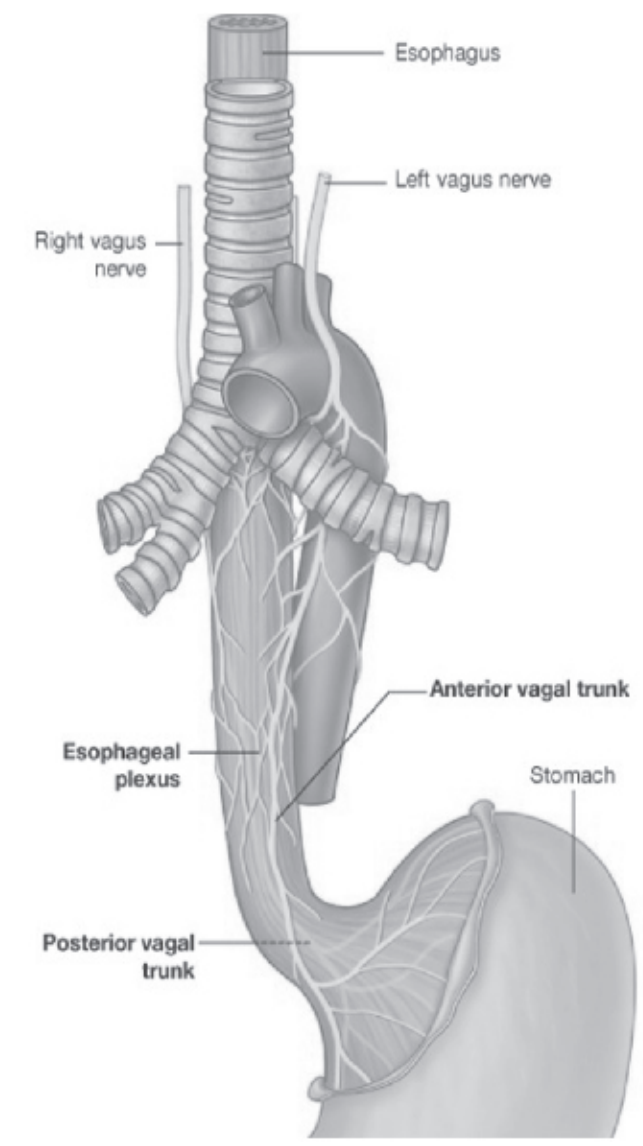

۱۳- شکل

د مري ارتباطات

۱- د مري د رقبي برخي ارتباطات

A-په قدام کي

Trachia-a

Right & Left recurent laryngeal nerves-b

B- په خلف کي

Longus coli muscle-a

Vertebral columm-b

C- په دواړه خواو کي د تايرايد غدي له فصونو سره ارتباط لري

۲- د مري د صدري برخي ارتباطات

A-په قدام کي

Trachia-a

Right pulmunary artery –b

Left principal bronchus-c

Pericardium + Left atrium-d

Diaphragm-e

B- په خلف کي

Right post intercostal arteries-a

Bodies of thoracic vertebrae-b

Thoracic duct-c

Descending thoracic aorta-d

Azigos vein with terminal part of hemiazygos vein-e

Diaphragm-f

C- په ښي خوا کي

Right lung and plura-a

Terminal part of azygos vein-b

Right vagus nerve-c

D- په چپ خوا کي

Aortic arch-a

Left subclavian artery-b

Thoracic duct-c

Left lung and plura-d

Left recurent laryngeal nerve-e

۳- د مري د بطني برخي ارتباطات

د مري بطني برخه په قدام کي د جگر د ښي فص سره او په خلف کي له Left crus of diaphragm سره ارتباط لري

د مري اناتوميک جوړښت: مري له داخل نه خارج ته د لاندي طبقاتو نه جوړه شوي ده.

Mucousal layer -1

Submucousal layer -2

Muscular layer -3

a- د عضلي طبقي خارجي قسمت د طولاني عضلي اليافو نه تشکيل شوي.

b- د عضلي طبقي داخلي قسمت د حلقوي عضلي الياقو نه تشکيل شوي.

Serosal layer -c

د مري اروا – تعصيب – وريدي او لمفاوي تخليه

۱- د مري اروا: دمري اروا د لاندي شريانو پواسطه تامينيږي

Inf.thyroid artery branch of thyrocervical trunk-a

Oesophageal branches of descending aorta-b

Left gastric branch of celiac trunk-c

۲-د مري وريدي تخليه: د مري د Cervical برخي وريدي وينه په Brachiocephalic veins د Thoraci برخي وريدي وينه په Azygos vein او د Abdominal برخي وريدي وينه په Left gastric vein کي تخليه کيږي

۳-د مري لمفاوي تخليه: د مري د Cervical برخي لمفاوي اوعي په Deep cervical lymphatic nodes او د Thoracic برخي لمفاوي اوعي په Post mediastinal lymphatic nodes او د Abdominal برخي لمفاوي اوعي ئي په Left gastric lymphatic nodes کي تخليه کيږي

۴-د مري تعصيب د سيمپاتيک اوپاراسيمپاتيک اعصابو پواسطه تامينيږي

STOMACH(GASTER) معده

دمعدي موقعيت : معده د هضمي قنات متوسع برخه ده چه د مري او اثناعشر ترمينځ د بطن په چپ علوي قسمت کي لـه Left hypochondriac نـه تـر Epigastric او Umbilical ناحيو پوري د چپ حجاب حاجز لاندي د Transvers colon او Transverse mesocolon نه پورته موقعيت لري.

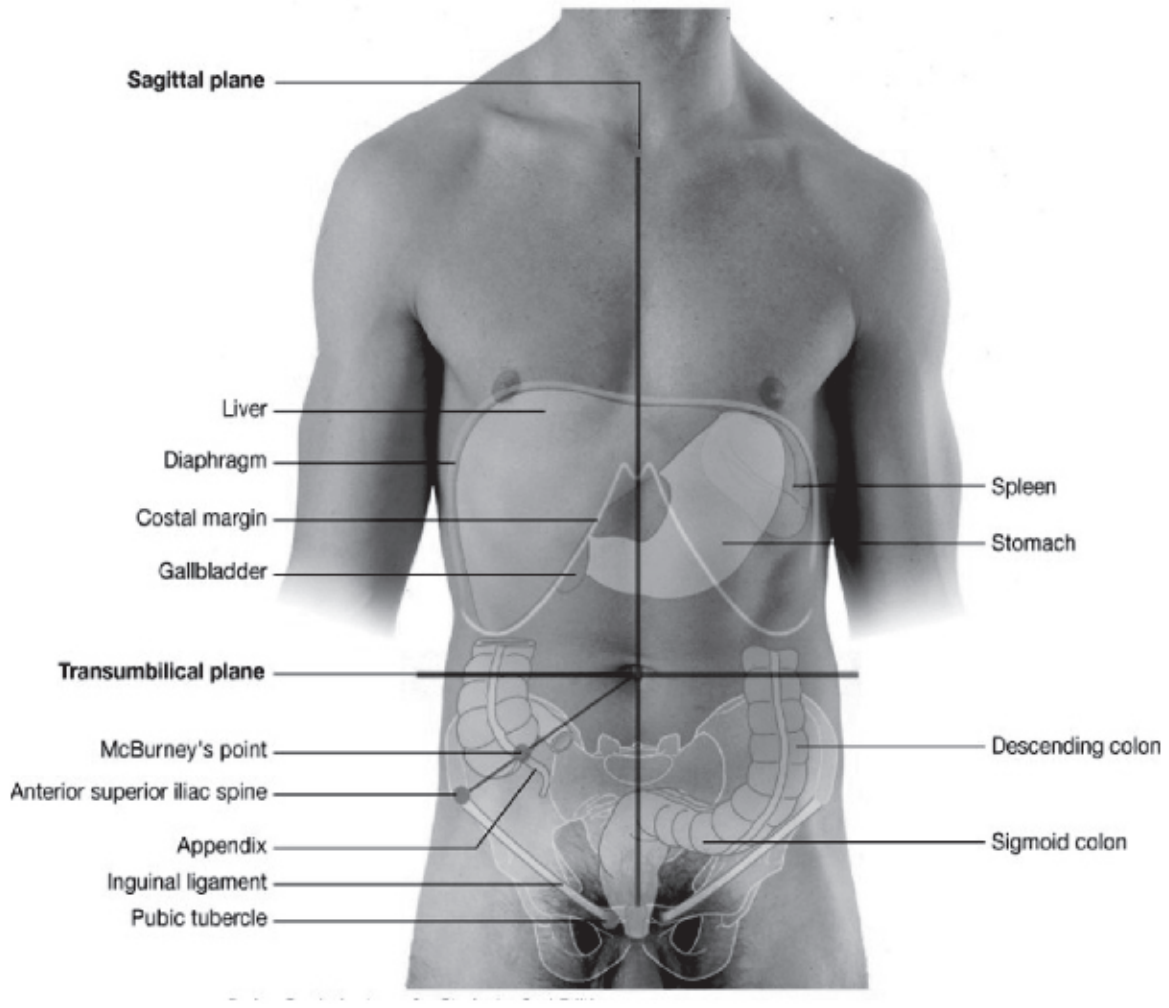

۱٤- شکل

د معدي خارجي شکل او ظرفيت: خالي معده د J د توري شکل لري لاکن کوم وخت چه معده لـه غذائي مـوادو ډکه شي نو يو اندازه متوسع کيږي چه متوسع معده د ناک (Piriform) شـکل لـري. معـده پـه عمـومي ډول لرونکي د دوه فوهـو Cardiac orifice او Pyloric orifice دوه انحنـي ګـانو يـا کنـارو (Major and minor curvatures) او دوه وجهـو (قـدامي او خلفـي) دي د معـدي Cardiac orifice د مـري د سـفلي فـوهي سـره او Pyloric orifice ئي د اثناعشر د Lumen سره ارتباط لري.

د معدي وړه انحني یا د معدي ښي کنار مقعر شکل لري او لویه انحني یا چپ کنار ئي محدب شکل لري. د معدي ظرفیت په اوسط ډول د پیدا ینبت په وخت کي 30ml د بلوغ په وخت کښي 1000ml او د کهولت په وخت کي 1.5-2liters پوري رسیږي.

د معدي برخي: معده د هغه خط پواسطه چه د Angular notch نه ښکته او چپ خواته د معدي د لوئي انحني په طرف امتداد لري په دوه عمده برخو ویشل کیږي چه عبارت دي له:

1- Cardiac part
2- Pyloric part

1- Cardiac part: د معدي دا قسمت چه د نوموړي خط نه (هغه خط چه د Angular notch نه ښکته او چپ خواته د معدي د لوئي انحني په طرف امتداد لري) پورته قرار لري په دوه برخو ویشل کیږي.

- د معدي Fundus
- د معدي Body

2- د معدي Pyloric برخه د همدي خط نه لاندي قرار لري او په خپل مینځ کي په دوه برخو ویشل کیږي چه عبارت دي له Pyloric antrum او Pyloric canal څخه.

د معدي داخلي شکل: کوم وخت چه معده خالي وي نو د معدي مخاطي غشاء په زیاته اندازه التوآت د Gastric rugae پنوم یادیږي لري دغه التوآت د معدي د وړي انحني په امتداد طولاني شکل او په نورو برخو کي غیر منظم شکل لري. د مخاطي غشاء دغه طولاني التواوي د معدي د Gastric. Calnal پنوم یادیږي کوم وخت چه معده له غذائي موادو ډکه شي نو معده وسعت پیدا کوي او ددي توسع په نتیجه کي د معدي د مخاطي غشاء التوآت هم له بینه ځي او هموار شکل غوره کوي موږ وویل چه د خالي معدي مخاطي غشاء په زیاته اندازه التوآت لري چه د Gastric rugae پنوم یادیږي دا واضح ده په هره ناحیه کي چه برآمدگي یا التواء وي نو هلته څه فرورفتگي هم لیدل کیږي چه د خالي معدي د مخاطي غشاء فرورفتگي د Gastric pits پنوم یادیږي. د معدي د غدواتو د قناتو سوري په همدي Gastric pits کي د معدي جوف ته خلاصیږي.

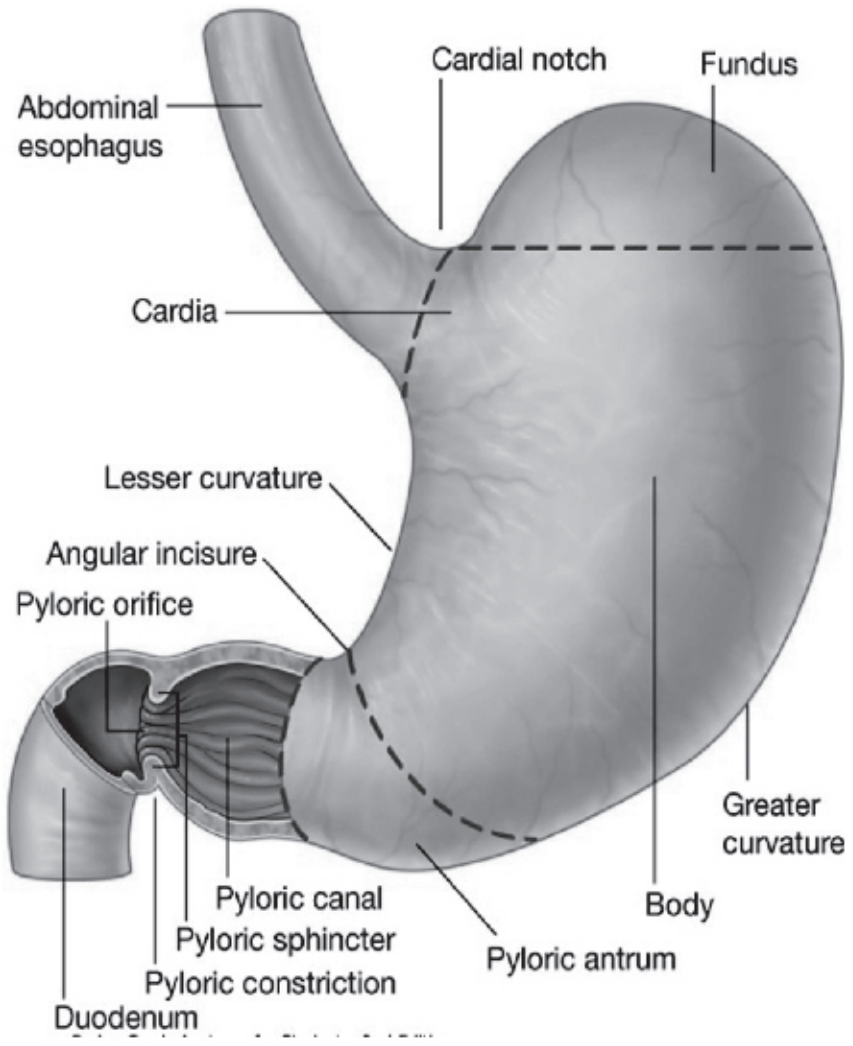

۱۵- شکل

د معدي اناتوميک جوړښت: د معدي جدار له داخل نه خارج خواته له لاندي طبقاتو جوړشويده.

Mucosal layer -1
Submucousal layer -2
Muscular layer -3
a- د معدي د عضلي طبقي خارجي برخه د طولاني عضلي اليافونه تشکيل شوي.
b- د معدي دعضلي طبقي داخلي برخه د حلقوي عضلي اليافونه تشکيل شوي.
Serosal layer -4

د معدي ارتباطات

۱- د معدي پريتواني ارتباطات: د معدي دواړه وجهي د پريتوان پواسطه پوښل شوي د پريتوان دغي برخي چه د معدي قدامي او خلفي برخي وپوښوي د معدي د وړي انحني په برخه کي دواړه سره يوځاي کيږي او يو التواء (Fold) جوړوي چه د Minor or lesser omentum پنوم يادېږي د معدي د لوئي انحني په برخه کي دغه دواړه ورقي سره يوځاي کيږي او يوه التواء د Major or greater omentum پنوم جوړوي

او به په خپل ځاي کي په تفصيل سره تشريح شي

۲-د معدي حشوي ارتباطات

د معدي قدامي وجه د جگر – حجاب حاجز او د بطن له قدامي جدار سره ارتباط لري او د خلفي وجهي ارتباطات ئي په لاندي ډول سره دي

Diaphragm-a

Left kidney+ left suprarenal gland-b

Pancreas + Transvers mesocolon-c

Splenic flexure +Splen with Splenic vessles-d

دمعدي اروا – تعصيب – وريدي او لمفاوي تخليه

۱-د معدي اروا : معده د لاندي شراينو پواسطه اروا کيږي

Left/ Right gastric arteries - a

Right/ Left gastroepiploic arteries-b

Short gastric arteries-c

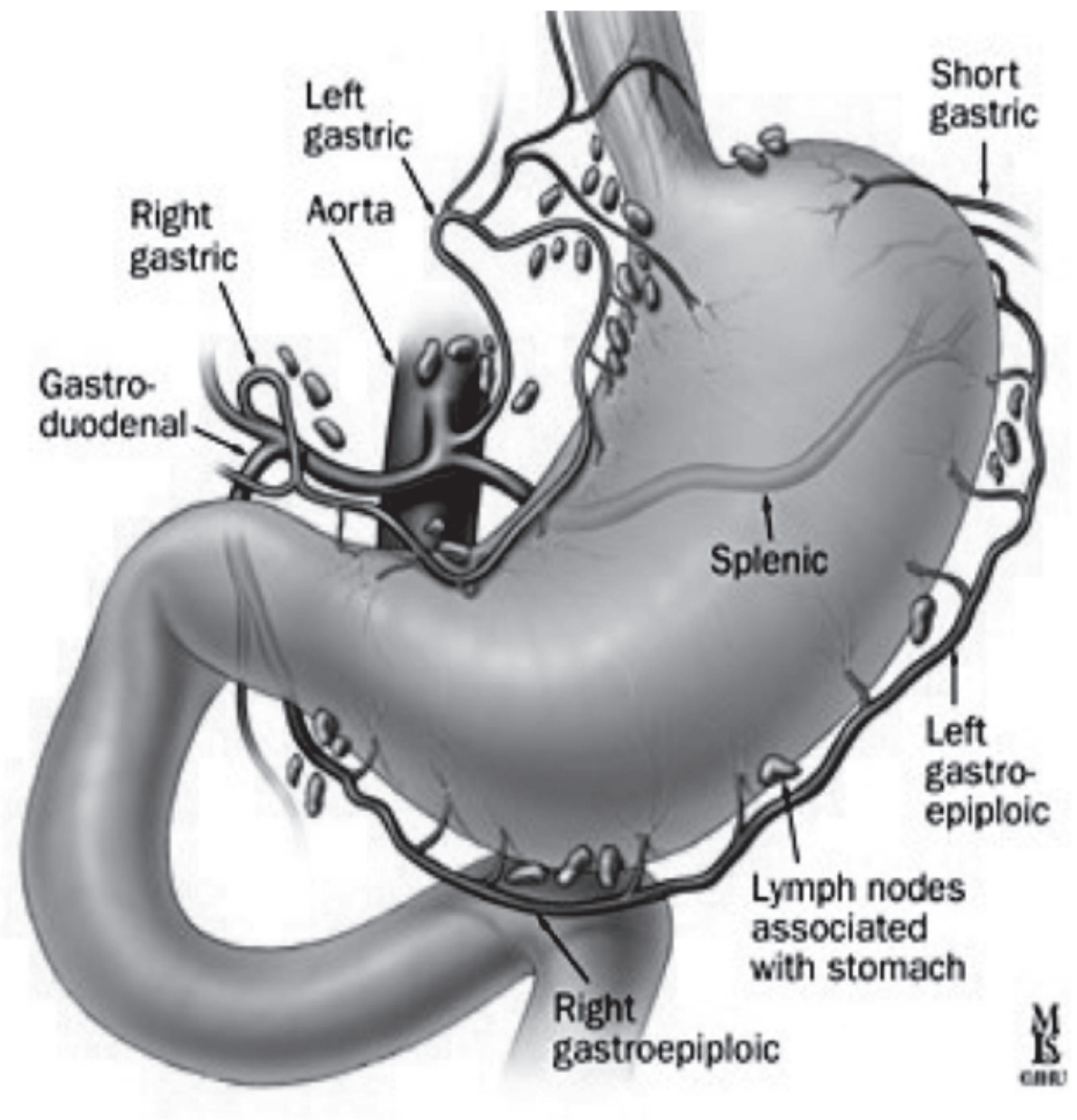

۱٦- شکل

۱-د معدي وريدي تخليـه : د معـدي وريـدي وينـه پـه Sup mesentric او Splenic وريـدو کي تخليه کيږي

۳-د معـدي تعصيب:معده د سيمپاتيک او پـارا سيـمپاتيـک اعصـابو پواسطه تعصيب کيږي چه سيمپاتيک اعصاب ئي د نخا ع لـه T6-T10 Segments نه او پاراسيمپاتيک اعصاب ئي له Vagus nerve نه منشاء اخلي

۴-د معدي لمفاوي تخليه:د لمفاوي تخليه په اساس معده پـه څلورو عمـده ناحيو تقسيم شوي چه په لاندي ډول سره دي

Area A-a:ددغه ناحي لمفاوي اوعي په Panceriaticosphlenic لمفـاوي عقداتو کي چه د Splenic artery په امتداد قرار لري تخليه کيږي

Area B-b:ددغي ناحي لمفاوي اوعي پـه Left gastric لمفـاوي عقداتو کي چه د Left gastric artery په امتداد قرار لري تخليه کيږي

Area C-c: ددغي ناحي لمفاوي اوعي په Left gastroepiploic لمفـاوي عقداتو کي چه د Left gastroepiploic artery په امتداد قرار لري تخليه کيږي

Area D-d: ددغـي ناحي لمفـاوي اوعـي پـه Left gastric هيپـاتيـک او Pyloric لمفـاوي عقداتو کي تخليه کيږي

بالاخره د دغـه پورتـه څلورو واړو ناحيو لمفـاوي تخليـه پـه Celiac nodesاو لـدي ځايـه پـه Intestinal lymphatic trunkاو بياپه Thorcic duct کي تخليه کيږي

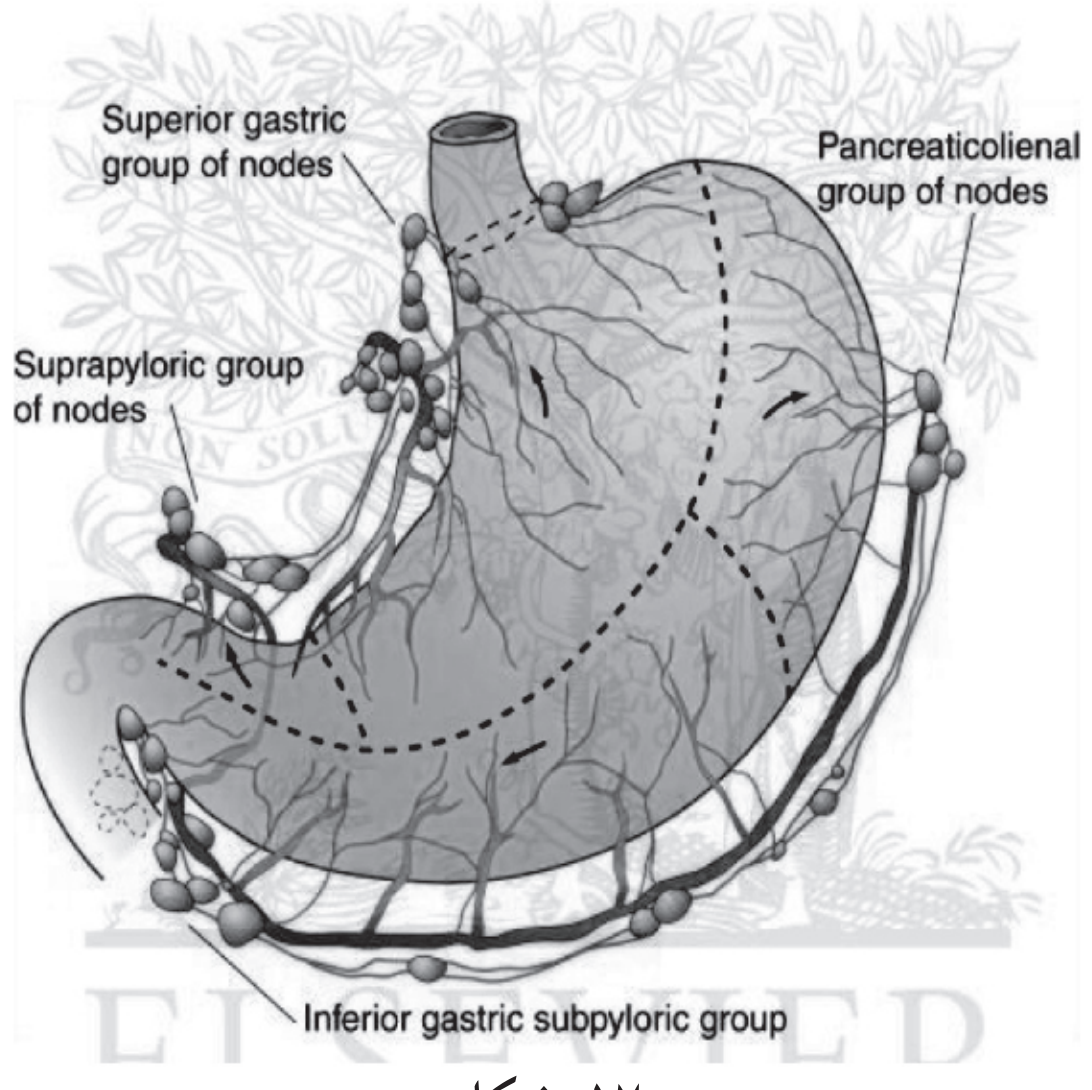

۱۷- شکل

لـوي ثـرب (GREATER OMENTUM(MAJOR OMENTUM : مخکـي مـونږ د معـدي پـه بحث کي ياد اوري وکړه چه د معدي قدامي او خلفي وجه د پريتـوان پواسـطه پوښـل شـوي، د پريتوان همدا دواړه ورقي د معدي د لوئي انحني په امتداد سره يوځاي کيـږي او دواړه د يـوي التـوا پـه شـکل ښـکته خواتـه د بطـن د قـدامي جدار او وړو کلمـو د عرواتـو تـرمينځ د Pubis طرف ته ښکته کيږي. بيا بيرته خلف ته انعکاس کوي او پورتـه امتـداد پيـداکوي او بالاخره د Transversesl او Transverse ميزوکولون پـه قـدامي وجـه ورننښـلي دغـه څلـور پرايتـواني ورقـي مجموعـاً Omentum major جـوړوي د ثـرب اوږدوالـې او ضـخامت پـه مختلفو کسانو کي سره فرق لري.

۱۸- شکل

د major Omentum وظیفه: د ثرب مهمه وظیفه داتـان پـه مقابـل کې دداخـل پریتـواني احشـاؤ سـاتنه او حفاظت دي پـدي ډول چه پـه ثـرب کې پـه زیاتـه اندازه Macrophages حجرات قرار لـري ددغـه حجراتو تجمع پـه ثـرب کي واړه داغونـه چه د Milky spots پنـوم یـادیږي جوړوي او دا پـه سـترگو لیـدل کیـږي د Macrophage مهمـه وظیفـه داتـانانو بلـع کول دي. له بلي خوا ثـرب پـه داخـل د Peritoneal cavity کي پـه ازاد ډول دي نوکـه کومـه ناریه جرحه یا د کوم بل سببه دکُلمي جدار سوري شي نو ثـرب دفعتـاً هغـه ناحي تـه ځـان رسوي او هغه فوهه محاصره کوي تر څو منتن مواد په ټول بطن کي تیت نشي.
خلاصه دا چه ثرب د پریتوان په جوف کي د پولیس وظیفه اجراء کـوي چه لـه همـدي کبلـه د بطن Policeman هم ورته ویل کیږي.

وړوکي ثرب LESSER OMENTUM (OMENTUM MINOR): وړوکـي ثـرب د پریتـوان التـوا ده چـه د معـدي د وړي انحنـي او د اثناعشـر د پـورتني کنـار د اولـو 2cm نـه تـر جگـر پـوري امتداد لري.

د Lesser omentum هغه برخه چه د معدي د وړي انحني او جگر ترمينځ قرار لري د Hepatogastric ligament پنوم او د Lesser omentum هغه برخه چه د اثناعشر د پورتني كنار د اولو 2cm او جگر ترمينځ قرار لري د Hepatoduodenal Lig پنوم يادېږي.
19- شكل

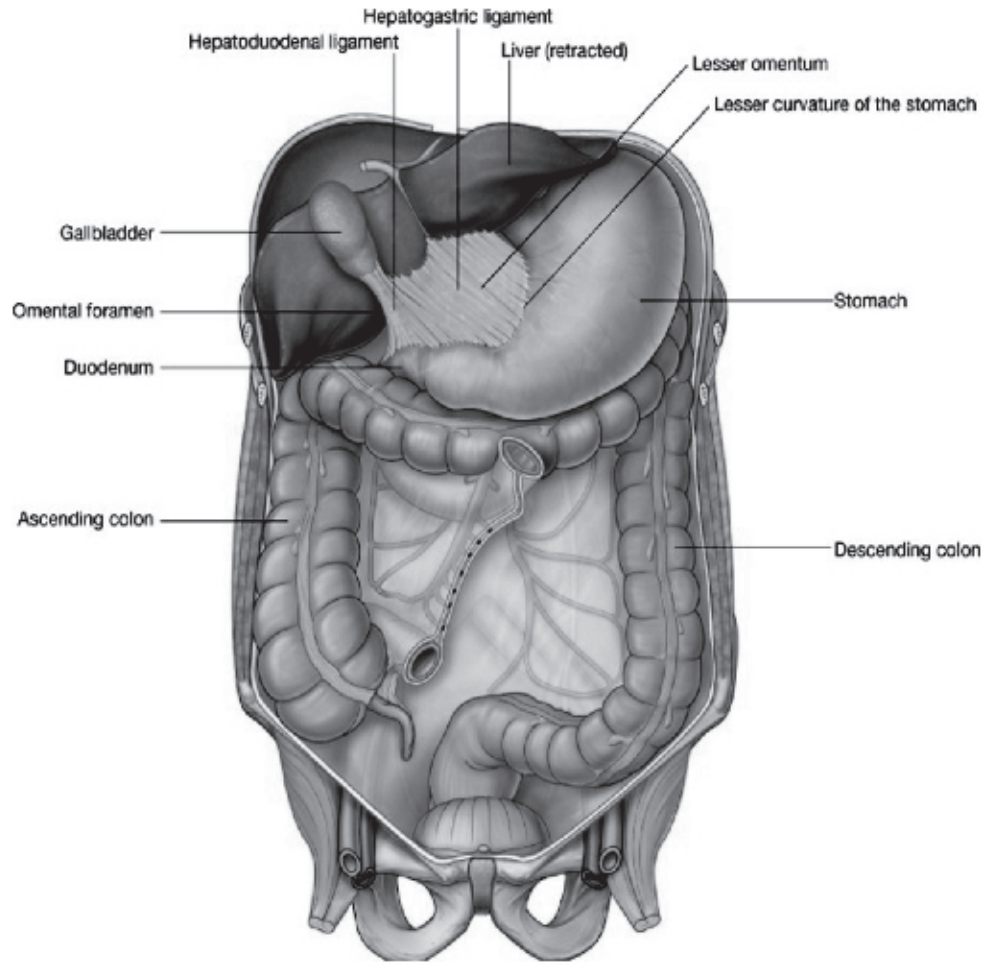

۱۹- شكل

وړي كُلمي (SMALL LNTESTLNE)

وړي كُلمي له Pylorus نه تر lleocaecal junction پوري امتداد لري. تقريباً 6m (شپږ متره) اوږدوالي لري چه داوږدوالي اندازه ئي په نرانو كي د ښځو په نسبت زياته او په مړيو كي د ژونديو په نسبت زياته ده او دا ځكه چه په مړي كي د كُلمو عضلي طبقه خپل Tone له لاسه وركوي او يوه اندازه رخاوت حاصلوي او د همدي رخاوت په نتيجه كي ئي طول زياتيږي وړي كُلمي دوه برخي لري.

1- دوړو كُلمو پورتني برخه چه د اثناعشر يا Duodenum پنوم يادېږي او دا برخه دوړو كُلمو غير متحركه (Fixed) ده دوړو كُلمو دا برخه تقريباً لس انچه اوږدوالي لري.

2- دوړو کلمو ښکتني برخه چه متحرکه ده د Jejunuilum پنوم یادیږي ددغي برخي پورتني 2/5 برخه د Jejunm پنوم او 3/5 لاندي برخه ئي د Ileum پنوم یادیږي.

اثناعشر (DUODENUM)

اثناعشر د وړو کلمو غیر متحرکه برخه ده چه اوږدوالي ئي کم لاکن پراخوالي ئي د وړو کلمو د نورو برخو په نسبت زیات دي. د وړو کلمو دا برخه له Pylorus نه تر Duodeno-jejunal flexure پوري امتداد لري او د یو قوس په شکل د Umblical ناحي په پورتني قسمت کي د L1, L2, L3 برابر د Pancreas سر احاطه کوي. اثناعشر تقریباً لس انچه طول لري او اصلاً د اثناعشر (Duodenum) اصطلاح د Dudekadaktulos نه اخستل شوي. Dudekadaktulos یو یوناني لغت دي چه معني ئي دولس گوتي دي چون د دولس گوتو عرض تقریباً لس انچه سره سمون خوري له همدي کبله دي ته اثناعشر ویل کیږي.

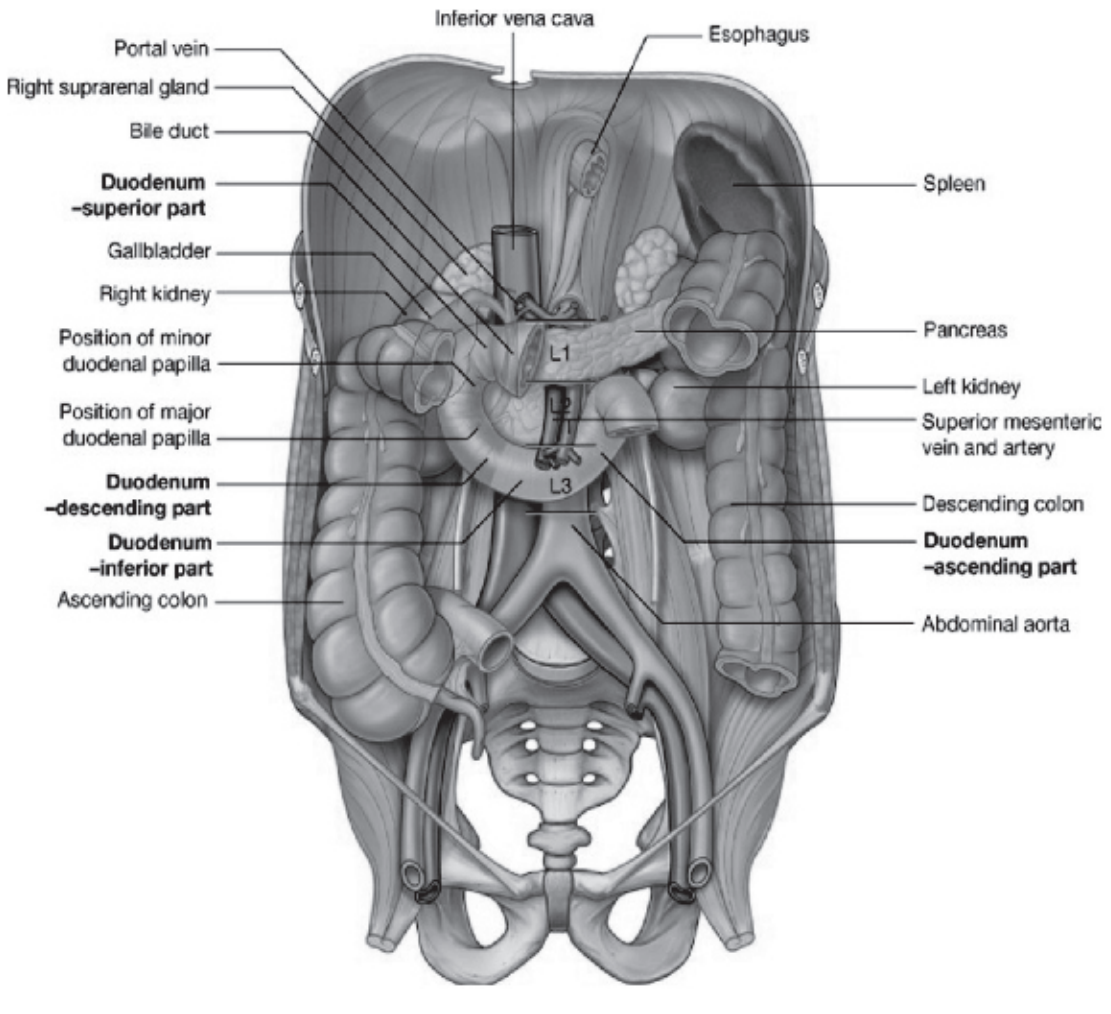

۲۰- شکل

اثناعشر په څلورو قطعو شوي چه په لاندي ډول سره دي:

A- د اثناعشر اوله قطعه (Upper part of duodenum): د اثناعشر دغه قطعه دوه انچه اوږدوالي لري دغه قطعه له Pylorus نه شروع او تر Sup duodenal flexure پوري امتداد لري د اثناعشر دغه برخه د L1 په ښي خواکي قرار لري ددغي قطعي ابتدائي برخه د يو انچ په اندازه متحرکه ده د پريتوان په داخل کي قرار لري چه په علوي کي د Minor omentum سره او په سفلي کي د Major omentum سره نښتي ده ددي قطعي بعدي يو انچ برخه غير متحرکه ده د پريتوان شاته قرار لري چه قدامي سطحه ئي د پريتوان پواسطه پوښل شوي ده.

د اثنا عشر ددي قطعي حشوي ارتباطات په لاندي ډول سره دي

په قدام کي دجگر د Quadrate lobe او Gallbladder سره او په خلف کي د Bile duct / Gastrodudenal artery او Portal vein سره ارتباط لري 21- شکل

B- د اثناعشر دوهمه قطعه (Descending part of duodenum):

د اثناعشر دغه قطعه چه دري انچه اوږدوالي لري له Sup duodenal flexure نه تر Inf duodenal flexure پوري ددوهمي او دريمي قطني فقرو په ښي خواکي قرار لري. ددغي قطعي قدامي سطحه د پريتوان پواسطه پوښل شوي دي.

ددغي قطعي حشوي ارتباطات په لاندي ډول سره دي

په قدام کي دجگر له ښي فص Transverse colon اوورو کلمو سره په خلف کي د ښي پښتورگي له قدامي وجهي – د ښي پښتورگي له اوعيو I. V. C. او Right psoas major muscle سره او په وحشي کي له Right colic flexure سره ارتباط لري

د اثناعشر ددوهمي قطعي داخلي سطحه د خاصو ساختمانو لرونکي ده چه په لاندي ډول سره دي.

A- Major duodenal papilla: نوموړي papilla د Pylorus نه 8-10cm په فاصله د اثناعشر ددوهمي قطعي دداخلي سطحي په خلفي انسي قسمت کي قرار لري او د **Hepatopancreatic ampula** فوهه په همدي **papilla** کي د اثناعشر **Lumen** ته خلاصيږي.

B- Minor duodenal papilla: نوموړي papilla د 6-8cm په فاصله له Pylorus نه قرار لري او د Accessory pancreatic duct فوهه په همدي papilla کي د اثناعشر Lumen ته خلاصيږي، دغه پورته دواړه ساختمانونه د اثناعشر د نورو قطعاتو په داخلي سطحو کي وجود نلري.

C- د اثناعشر دریمه قطعه (Horizontal part of duodenum): د اثناعشر ددغي قطعي اوږدوالي تقریباً څلور انچو پوري رسیږي او دغه قطعه له Inf duodenal flexure نه چه ددریمي قطني فقري د ښکتني کنار له ښي طرف سره سمون خوري شروع او په افقي ډول د I.V.C په قدام کي چپ خواته تیریږي او د اثناعشر د څلورمي قطعي په شروع باندي چه د Abdominal aorta په قدام کي قرار لري ختمیږي. د اثناعشر دغه قطعه د پریتوان شاته قرار لري. د یادوني وړده چه ددي قطعي قدامي وجه د پریتوان پواسطه پوښل شوي. ددغي قطعي حشوي ارتباطات په لاندي ډول سره دي

١- په قدام کي د Superior mesentric vesselsاو د Mesentry د بیخ سره ارتباط لري

٢- په خلف کي دلاندي ساختمانو سره ارتباط لري

Right ureter-a

Right psoas major muscle-b

Right gonadal vessels-c

I.V.C /Abdominal aorta and Inf mesentric artery-d

٣- په علوي کي د پانکراس له سر او دځگر له Uncinate process سره ارتباط لري

۴- په سفلي کي د جیجینوم له عرواتو سره ارتباط لري

D- د اثناعشر څلورمه قطعه (Ascending part of duodenum): د اثناعشر دغه قطعه یو انچ اوږدوالي لري دغه قطعه د Abdominal aorta په چپ خواکي پورته ددوهمي قطني فقري تر علوي کنار پوري امتداد لري او په Duodenojejunal flexure باندي ختمیږي. ددغي قطعي زیاد تره برخه د پریتوان شاته قرار لري او کمه اندازه ئي چه د Jejunum سره نښتي ده په داخل د پرایتوان کي قرار لري. ددغي قطعي هغه برخه چه د پریتوان شاته قرار لري قدامي ومي وجه ئي د پریتوان پواسطه پوښل شویده ددغي قطعي حشوي ارتباطات په لاندي ډول سره دي

١- په قدام کي

Transverse colon & Transverse mesocolon-a

Lesser sac and Stomach-b

٢-په خلف کي

Left symphthetic chain & Left psoas major muscle-a

Left renal vessels & Left gonadal vessels-b

Inferior mesentric vein-c

۳-په ښي خوا کي د میزنتري له بیخ سره ارتباط لري

۴-په چپ خوا کي د چپ پښتورگي او چپ حالب سره ارتباط لري

۵- په علوي کي د پانکراس د جسم سره ارتباط لري

د اثناعشر اروا – تعصیب – وریدي اولمفاوي تخلیه

۱- د اثنا عشر اروا :په کوم ځاي کي چه د Hepatopancereatic duct فوهه د اثناعشر جوف ته خلاصیږي له هغي پورته د اثناعشر اروا د Sup pancereaticodudenal artery پواسطه او له هغي ښکته د Inf pancereaticodudenal artery پواسطه صورت نیسي د اثناعشر اولي قطعي ته شرياني وینه برعلاوه د نه د Right gastric artery د Gastrodudenal artery د Retrodudenal شعباتو او د Gastroepiploic artery د څنو شعباتو پواسطه هم اروا کیږي

۲-د اثناعشر وریدي وینه په Sup mesentric vein/Splenic vein او Portal vein کي تخلیه کیږي

۳-د اثناعشر لمفاوي تخلیه: د اثناعشر زیادتره لمفاوي اوعي په Pancereaticodudenal لمفاوي عقداتو کي اولدي ځایه بیا په Coeliac لمفاوي عقداتو کي تخلیه کیږي او قسما په Sup mesentric عقداتو کي تخلیه کیږي د اثناعشر د اولي قطعي څني لمفاوي اوعي په Pyloric لمفاوي عقداتو اولدي ځایه بیا په Hepatic لمفاوي عقداتو کي تخلیه کیږي څني لمفاوي اوعي د اولي قطعي راسا په Hepatic عقداتو کي تخلیه کیږي او بیا د Hepatic عقداتو نه لمف په Coeliac عقداتو کي تخلیه کیږي

۴- د اثناعشر تعصیب: اثناعشر د سیمپاتیک اعصابو پواسطه چه د نخاع له T9-T10 Segments نه منشاء اخلي او د پاراسیمپاتیک اعصابو پواسطه چه له واگوس عصب نه منشاء اخلي تعصیب کیږي

JEJUNUM AND ILEUM

دا د وړو کلمو متحرکه برخه ده چه د بطن د خلفي جدار نه د Mesentry پواسطه ځوړنده ده. د وړو کلمو ددي برخي له جملي نه Jejunum د وړو کلمو د همدي برخو د مجموعي طول 2/5 برخه او Ileum ئي 3/5 برخه تشکيلوي.

Jejunum د Duodenojejunal flexure نه شروع کيږي او Ileum په Ileocecal junction باندي خاتمه پيدا کوي.

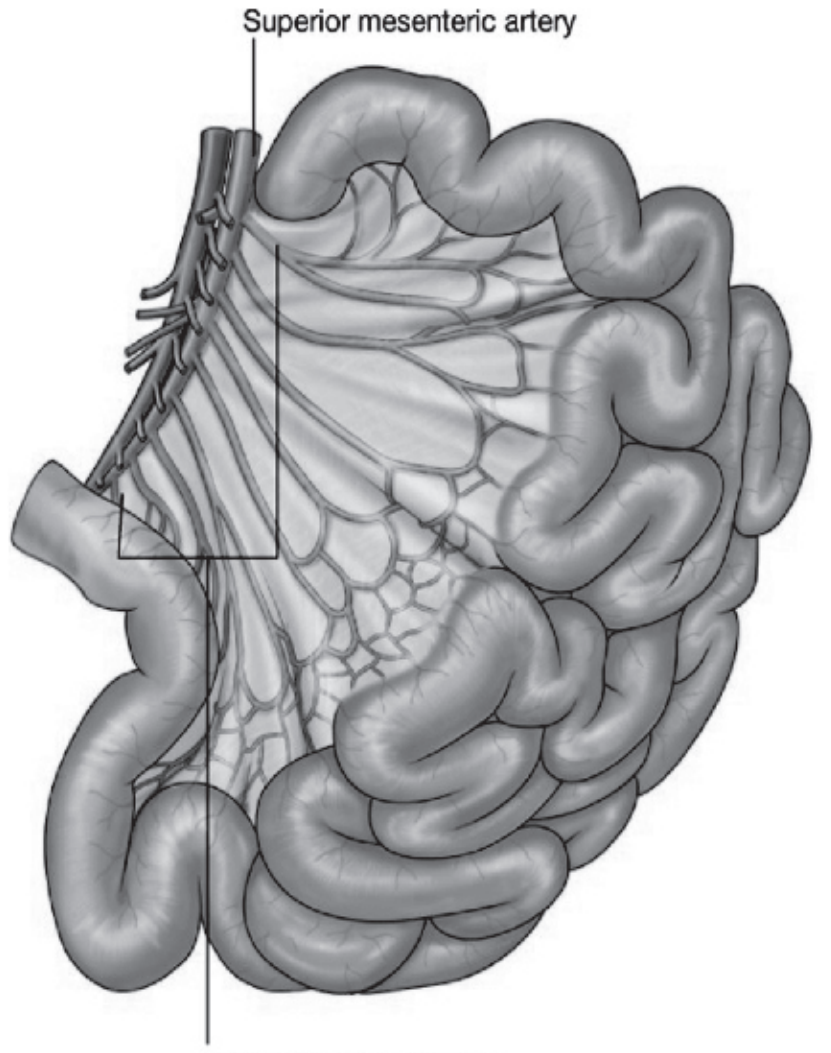

21- شکل

د Jejunum او Ileum عمده فرقونه

	Jejunum	Ileum
1- موقیعت	د بطن په جوف کي د وړو کُلمو لپاره چه کومه ناحیه مشخصه ده د هغي ناحي په چپ علوي قسمت کي موقیعت لري.	د بطن په جوف کي د وړو کُلمو د ناحي په ښي سفلي قسمت کي موقیعت لري.
2- جدار	جدار ئي ضخیم او زیات وعائي دي.	جدار ئي نازک او کم وعائي دي.
3- جوف	Lumen ئي نسبتاً پراخه او اکثراً خالي وي.	Lumen ئي تنگ او اکثراً ډک وي.
Mesentry -4	د کُلمو د جدار سره د اتصال په برخه کي Translucent -a (رڼا تري تیریږي) وي. b- دشحم کتلات پکي کم وي.	د کُلمو د جدار سره د اتصال په برخه کي Translucent -a (رڼا تري تیریږي) نه وي. b- د شحم کتلات پکي زیات وي.
Vilii -5	اوږده ضخیم او زیات وي.	کوتاه باریک او کم وي.
Peyer's patches -6	موجود نه وي.	موجود وي.

د Jejunumاو Ilium ارتباطات

۱-په قدام کي د بطن له قدامي جدار او Omentum major سره ارتباط لري

۲- په خلف کي د لاندي ساختمانو سره ارتباط لري

a- د بطن خلفي جدار او حالبونو

I.V.C / Abdominal aorta/Dudenum /Ascending colon/Descending colon-b

۳- په علوي کي له عرضاني کولون او د عرضاني کولون له میزنتري سره ارتباط لري

۴-په سفلي کي لـه سیگموئید کولـون اولـه هغـه احشـاو سره چه د حوصیلي پـه جـوف کي موقیعت لري(رکتوم او مثانه په نرانو کي او رکتوم – رحم او مثانـه پـه ښـځو کـي) ارتبـاط لري

۵- په ښي خوا کي له سیکوم- صاعده کولون او د بطن له جدار سره ارتباط لري

۶- په چپ خوا کي د بطن له جدار سره ارتباط لري

د Jejunumاو Ilium اروا – تعصیب- وریدي او لمفاوي تخلیه

۱- د جیجینوم او الیوم اروا: جیجینوم او الیوم د Superior mesentric artery د شعباتو پواسطه اروا کیږي

۲- د جیجینوم او الیوم وریدي تخلیه: وریدي وینه ئي په Superior mesentric vein تخلیه کیږي

۳- د جیجینوم او الیوم لمفاوي تخلیه: لمفاوي اوعي ئي په هغه لمفاوي عقداتو کي چه د Superior mesentric artery چارپیر قرار لري تخلیه کیږي

۴- د جیجینوم او الیوم اروا: جیجینوم او الیوم د سیمپاتیک او پاراسیمپاتیک اعصابو پواسطه تعصیب کیږي

د وړو کلمو اناتومیک جوړښت

وړي کلمي له داخل نه خارج ته د لاندي طبقاتو څخه جوړي شوي دي.

Mucousal layer -1
Muscular layer -2
Serosal layer -3

د وړو کلمو MESENTERY

د وړو کلمو Mesentery چه په حقیقت کښي د پریتوان یوه التوا ده او د پکي په شان شکل لري لرونکي ددوه کنارو دي چه یو کنار ئي د بطن په خلفي جدار پوري نښتي دي د Mesentery د بیخ پنوم هم یادیږي دغه کنار چه شپږ انچه اوږدوالي لري د Duodenojejunal flexure نه چه ددوهمي قطني فقري په چپ طرف کي قرار لري شروع، ښکته او ښي خواته امتداد پیداکوي په خپل سیر کي د اثناعشر ددریمي قطعي، Abdomenal aorta، Inf vena cava، Right ureter او Right psoas major عضلي له قدام نه تیریږي او بالاخره د ښي Sacroiliac joint په پورتني قسمت خاتمه پیداکوي د وړو کلمو د Mesentery بل کنار چه د ازاد کنار یا Intestinal border پنوم هم یادیږي. شپږ متره اوږدوالي لري او په وړو کلمو پوري نښتي دي. ددي Mesentery عرض په وسطي قسمت کي تقریباً اته انچه دي او په تدریجي ډول ئي عرض په دواړه خواوکي کمیږي. د نوموړي Mesentery پورتني قسمت کمه اندازه شحمي کتلات او برعکس لاندیني قسمت ئي په زیاته اندازه شحمي کتلات لري او بل دا چه په پورتني قسمت کي شحمي کتلات د Mesentery د بیخ په برخه کي زیات متراکم دي او Intestinal کنار ته نژدي شحمي

کتلات وجود نلري لاکن په لاندي برخه کي شحمي کتلات د Mesentery له بیخ نه تر Intestinal border پوري وسعت لري.

د وړو کلمو د Mesentery محتویات عبارت دي له:

* د Sup mesenteric اوعیو Jejunal او Ileal شعبات
* Autonomic nerve plexuses
* لمفاوي اوعي او لمفاوي عقدات (د لمفاوي عقداتو تعداد له 100-200 پوري رسیږي).
* منضم نسج د شحم سره یوځاي.

22- شکل

MECKEL'S DIVRTICULUM: دغه ساختمان په رشیمي حیات کي موجود وي لاکن دداخل رحمي ژوند په یونیم میاشتیني کي له بینه ځي او کیداي شي په 2% واقعاتو کي تر اخره پاتي شي.

نه ددوه فټو په Ileocaecal valve او له M.Diverticulum تقريباً دوه انچه اوږدوالي لري او له Ileocaecal valve نه ددوه فټو په اندازه د وړو كلمو په طرف موقيعت لري، او دا معمولاً په Antimesenteric كنار د Ileum كي قرار لري ددي Diverticula زروه يا څوكه كيداي شي چه ازاده وي او يا دا چه د Fibrous نسج پواسطه د بطن په جدار پوري نښتي وي او ښائي دغه دايورتيكول د Intestinal obstruction سبب شي او هم كيداي شي په التهاب معروض شي چه د التهاب په صورت كي عيناً Acute appendicitis غوندي اعراض وركوي.

غټې کلمي (LARG INTESTINE)

غټې کلمي د Ileocaecal junction نه تر Anus پوري امتداد لري تقريباً يونيم متر طول لري او د لاندي برخو نه تشکيل شوي دي.

1- Caecum 2- Ascending colon 3- Tranverse colon 4- Descending colon
5- Sigmoid colon 6- Rectum 7- Anal canal

برعلاوه له پورته برخو د Ileocaecal orifice نه 2cm لاندي د Caecum په خلفي انسي جدار کي يوه چنجي مانند استطا له د Appendix vermiform پنوم هم وجود لري

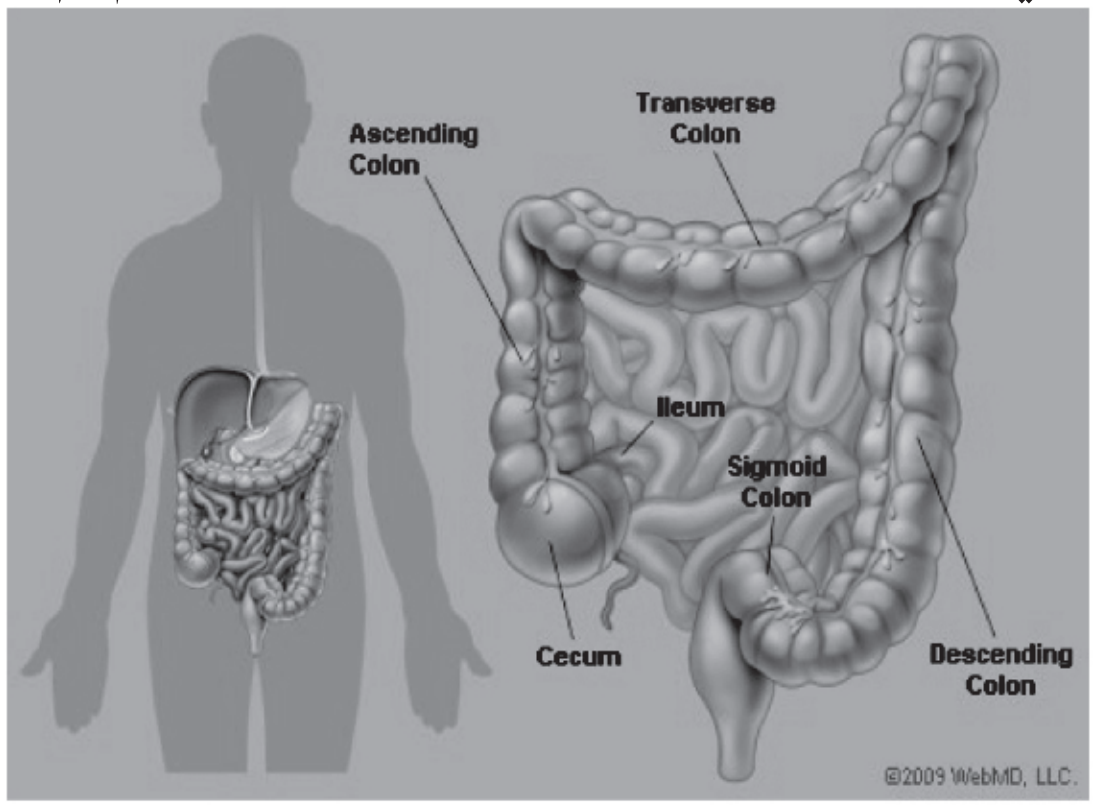

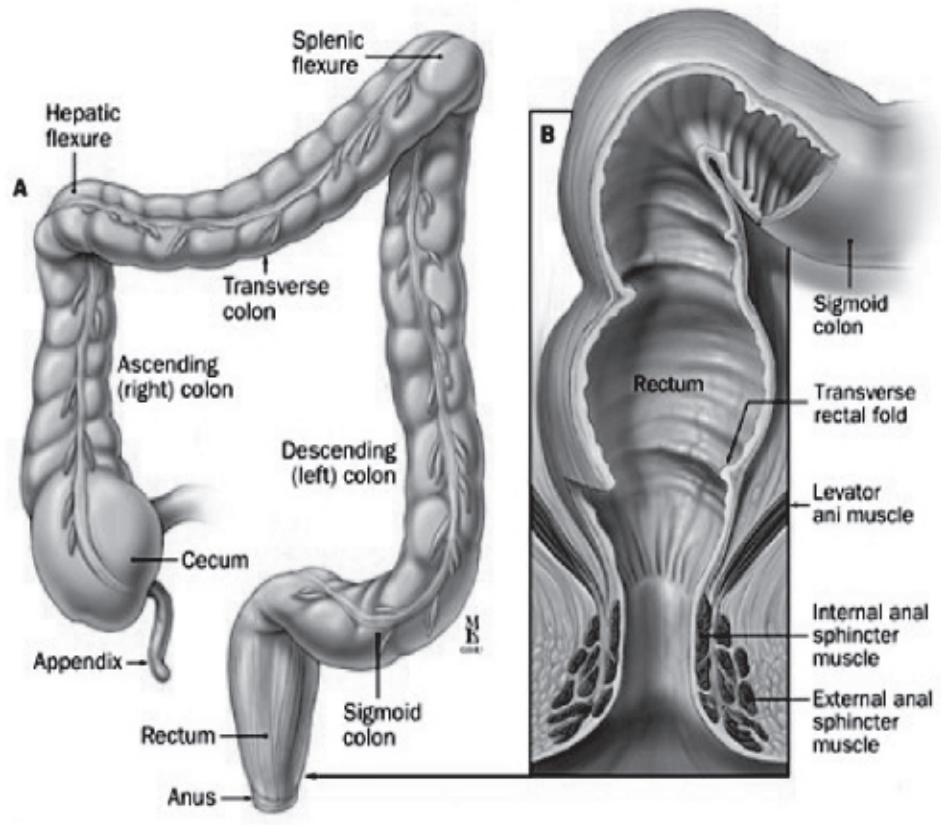

23- شکلونه

د غټو کلمو او وړو کلمو ترمينځ فرقونه

1- د غټو کلمو قطر د وړو کلمو په تناسب زيات دي.

2- د غټو کلمو زياد تره برخي برعکس د وړو کلمو Fixed دي.

3- غټي کلمي Taeniae coli لري لاکن په وړو کلمو کي دغه ساختمانونه وجود نلري Taeniae coli اصلاً د کلمو د Longitudinal عضلي طبقي باڼډونه دي چه Proximaly د Caecum په قسمت کي (د Appendix په قاعده کي) سره رانژدي کيږي په دي معني چه د Appendix له قاعدي نه Taeniae coli منشا اخلي Distaly نوموړي باڼډونه سره لري کيږي چه معمولاًد Ascending colon او Descending کولون په برخو کي نوموړي باڼډونه په قدام، خلفي انسي او خلفي وحشي قسمتو کي او د Transverse colon په برخه کي نوموړي باڼډونه په خلف، سفلي او علوي کي موقعيت اختيار روي او په Sigmoid کولون کي ئي تعداد دوه عدده (قدامي او خلفي) دي او په Rectum کي نوموړي باڼډونه وجود نلري.

4- غټي کلمي په خپل سير کي د پنړيدگيو لرونکي دي چه دغه پنړيدگي د Haustra coli پنوم ياديږي دغه پنړيدگي د عرضائي التوا گانو پواسطه يو له بل نه جدا شوي، دغه پنړيدگي گاني د وړو کلمو په برخه کي نه ليدل کيږي او پته د پاته نه وي چه نوموړي پنړيدگي د غټو کلمو په Rectum، Caecum او Appendix کي هم وجود نلري.

CAECUM:Caecum د غټو کلمو ابتدائي برخه ده چه په Right iliac fossa کي د Ileocaecal orifice نه لاندي موقعيت لري. Caecum په علوي کي د Ascending colon، په انسي کي د Ileum، په خلفي انسي کي د Appendix سره اتصال لري.

Caecum تقريباً 6cm جگوالي او 7.5cm عرض لري.

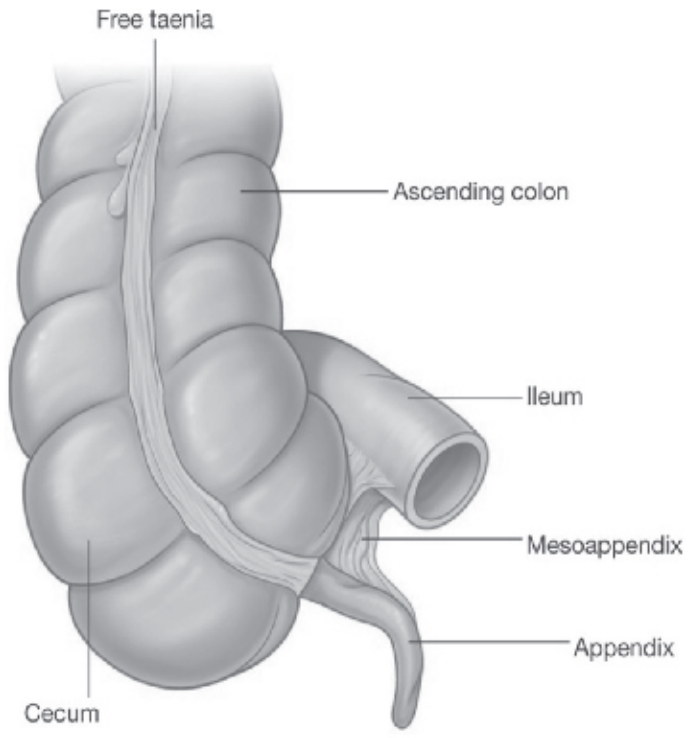

۲٤- شکل

په عمومي ډول د Caecum نارمل شکلونه په لاندي ډول سره دي.

1- Conical type:د Caecum دغه شکل په 13% اشخاصو کي تصادف کوي دغه نوعه د Caecum مخروطي شکل لري او Appendix ئي له څوکي نه نشئت کوي.

2- Intermediate type: دغه نوعه د Caecum په 9% واقعاتو کي تصادف کوي د Caecum په دغه نوعه کي د Caecum د ښي او چپ Caecal pouch اندازه سره مساوي وي او د سيکوم پدغه نوعه کي Appendix معمولاً له هغه فرورفتگي (Depression) نه چه ددواړو Caecal pouches ترمينځ د Caecum په څوکه کي قرار لري نشئت کوي.

3- Ampullary type: دغه نوعه دسيکوم په 78% کسانو کي تصادف کوي په دي نوعه د سيکوم کي ښي Caecal pouch د چپ په نسبت ډير پراخه وي او Appendix ئي له انسي طرف نه نشئت کوي.

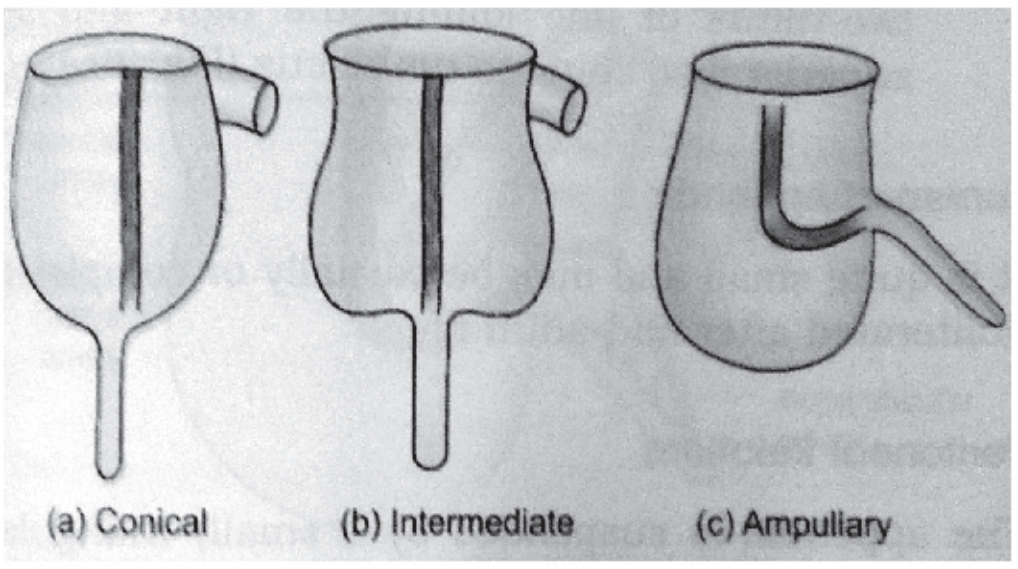

۲۵ -شکلونه

د Cecum ارتباطات

سیکوم په قدام کي د بطن له قدامي جدار او د وړو کلمو لـه عـروو سره ارتباط لـري او پـه خلف کي له لاندي ساختمانو سره ارتباط لري

Right psoas major and Iliacus muscles-a

Genitofemural /Femural nerves-b او هم د ورانه وحشي جلدي عصب

External iliac vessels and Gonadal vessels-c

Appendix-d_

د Cecumاروا – تعصیب- وریدي او لمفاوي تخلیه

۱-د سیکوم اروا: سیکوم د Iliocolic artery د Caecal branches پواسطه اروا کیږي

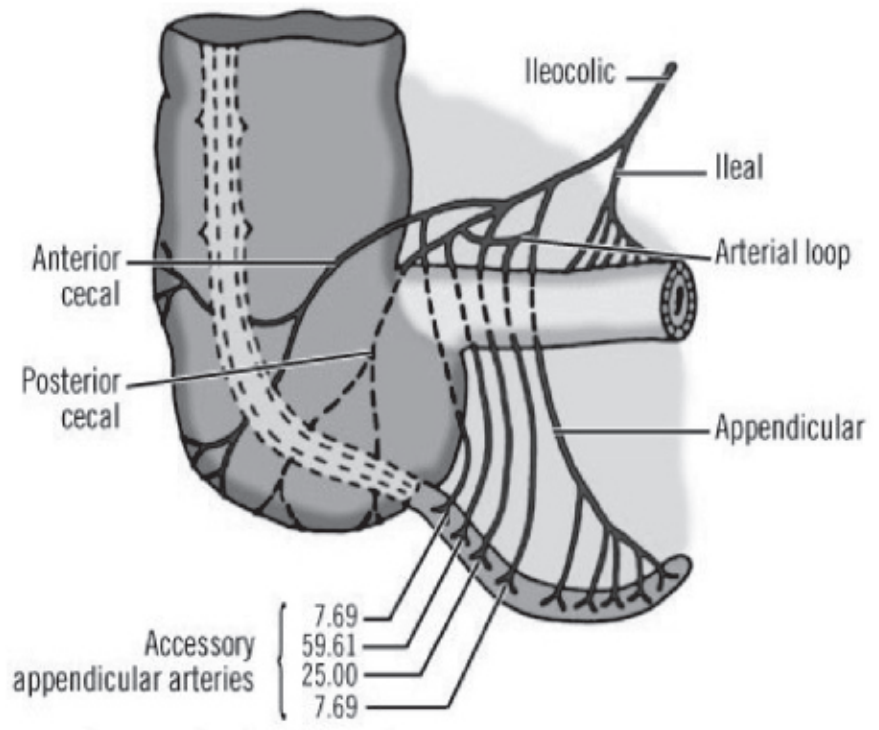

26- شکل

۲-د سیکوم وریدي تخلیه: د سیکوم وریدي وینه په Sup mesentric vein کي تخلیه کیږي

۳-د سیکوم تعصیب: سیکوم دسیمپاتیک او پاراسیمپاتیک اعصابو پواسط تعصیب کیږي

APPENDIX VERMIFORMIS: د Caecum یوه استطاله ده چه په Right iliac fossa کي د Ileocaecal orifice نه 2cm لاندي د Caecum له خلفي انسي جدار نه نشئت کوي. Appendix تقریباً 2-20cm پوري طول لري چه وسطي طول ئي تقریباً 9cm دي. قطر ئي 5mm پوري رسیږي.

د Appendix نارمل موقیعتونه: د Appendix نارمل موقیعتونه په لاندي ډول دي.

Retrocaecal (74 %) -1
Subcaecal (1,5 %) -2
Paracaecal (2 %) -3
Pelvic (21 %) -4
Preileal (1 %) -5
Postileal (0,5 %) -6

MESOAPPENDIX: يوه وړه مثلثي ډوله پريتواني التوا ده چه د سفلي نهايت له خلفي وجهي نه ئي اپندکس ځورند دي دغه پريتواني التوا په علوي کي د اليوم شاته د وړو کلمو د Mesentry په چپي برخي پوري نښتي ده Mesoappendix د اپندکس تر څوکي پوري امتداد لري. بعضي وختوکي د اپندکس تر دريمي اخري برخي پوري نه رسيږي.

Mesoappedix لرونکي د اوعيو، اعصابو، لمفاوي عقداتو او لمفاوي اوعيو دي.

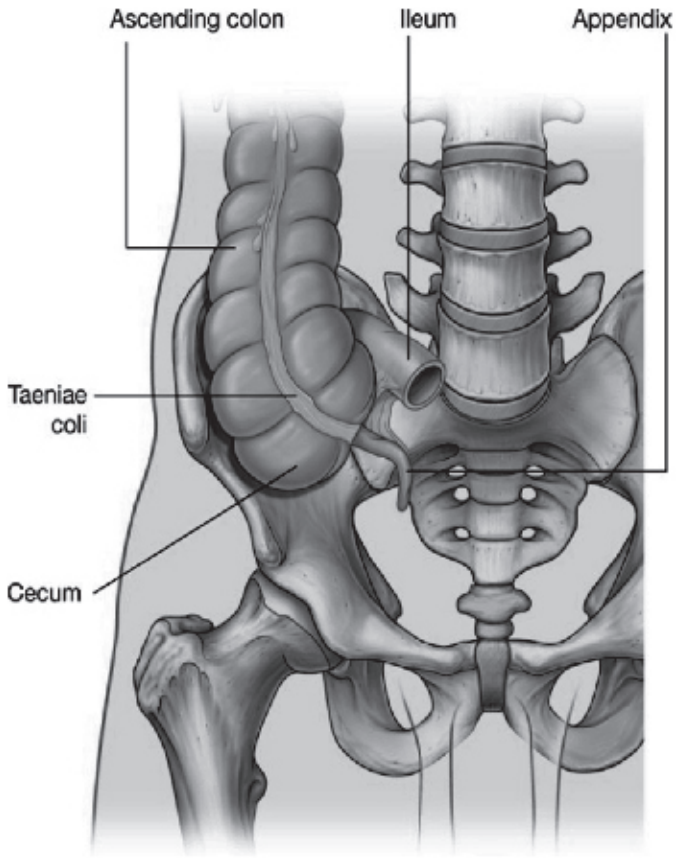

27-A - شکل

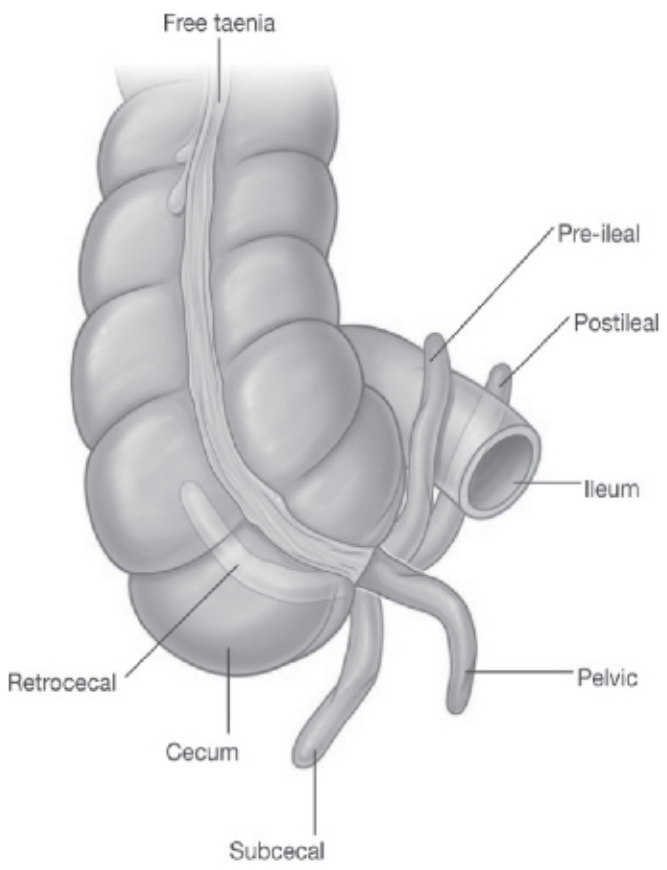

27-B – شکل

د Appendix ارتباطات

اپندکس په قدام کې د وړو کلمو له عرواتو او د بطن له قدامي جدار سره - په خلف کې له Right iliac fossa & Iliac vessels سره –په انسي کې د وړو کلمو له عرواتو سره او په وحشي کې ئې ارتباطات نظر د څوکې موقیعت ته فرق کوي
د اپندکس قاعده د Mc Burney's point (که د نوم او A.S.I.S تر مینځ یو مایل خط رسم کړو او ددې مایل خط دریمه وحشي برخه جلا کړو په کومه نقطه کې چه دا برخه جلا کیږي هغه د Mc Burney's point پنوم یادیږي)سره سمون خوري او زروه ئې نظر موقیعت ته فرق کوي

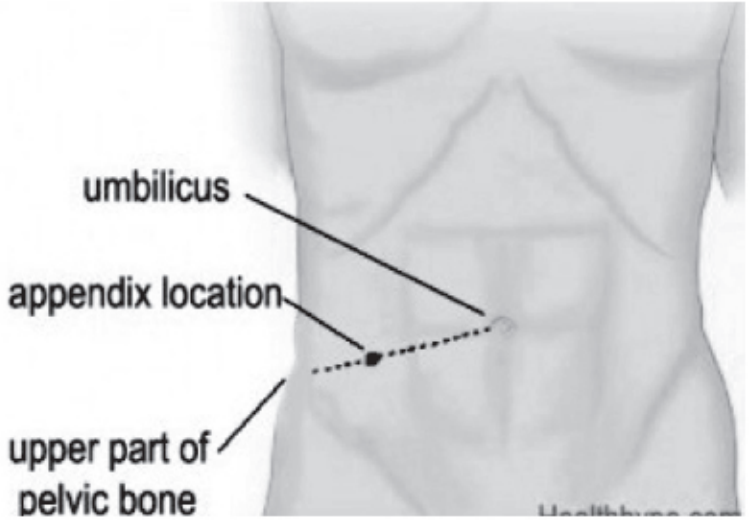

۲۸-شکل

د Appendixاروا – تعصیب- وریدي او لمفاوي تخلیه

۱- د اپندکس اروا: اپندکس د Appendicular artery پواسطه چه د Post cecal artery یوه شعبه ده اروا کیږي

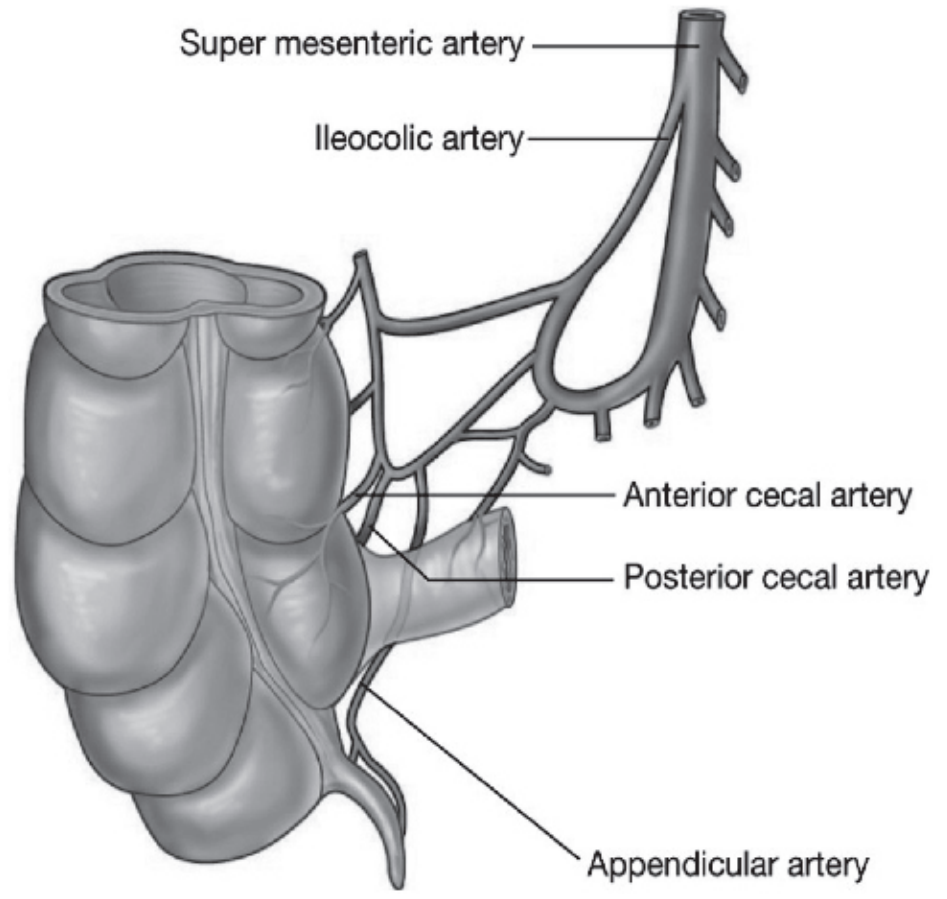

۲۹ -شکل

۲- د اپندکس وریدي تخلیه: وریدي وینه ئي د Appendicular vein په Post cecal veinاو لدي ځایه په Iliocecal vein کي تخلیه کیږي

۳- د اپندکس لمفاوي تخلیه: لمفاوي اوعي ئي په Iliocolic lymphatic nodes کي تخلیه کیږي

ASCENDING COLON

صاعده کولون تقریباً پنځه انچه اوږدوالي لري او د Caecum نه د ځگر د ښي فص تر سفلي وجهي پوري امتداد لري چه د ځگر د ښي فص په سفلي وجه کي چپ خواته کږیږي او ددي کږیدو په نتیجه کي یوه زاویه جوړوي چه د Right colic flexure (Hepatic flexure) پنوم یادیږي. صاعده کولون د پریتوان شاته قرار لري.

د صاعده کولون ارتباطات : په قدام کي د وړو کلمو له عروو - د Omentum major ښي څنډې او د بطن له قدامي جدار سره او په خلف کي له لاندي ساختمانو سره ارتباط لري

Quadratus lumburum & Transver abdomin muscles-a

b- داخري پښتي په څوکه کي له حجاب حاجز سره - ښي پښتورگي

Iliolumbar ligament/Iliac branches of Iliolumbar vesseles-c

Iliohypogastric/Ilioinguinal nerves-d او همدارنگه له څلورم قطني شريان سره

د صاعده کولون اروا - تعصيب- وريدي او لمفاوي تخليه

د صاعده کولون اروا د Sup.mesentric artery شعباتو پواسطه - وريدي وينه ئي په Sup mesentric vein کي - تعصيب ئي د اوتونوم اعصابو پواسطه او لمفاوي اوعي ئي په هغه لمفاوي عقداتو کي چه د کوليک اوعيو په امتداد قرار لري تخليه کيږي

(HEPATIC FLEXURE) RIGHT COLIC FLEXURE : دغه زاويه د صاعده کولون او عرضاني کولون د اتصال په محل کي موقيعت لري. په قدامي علوي قسمت کي دغه زاويه د ځگر د ښي فص د سفلي وجهي له Colic impression سره ارتباط لري.

TRANSVERSE COLON

Transverse colon تقريباً شل انچه اوږدوالي لري د بطن په جوف کي له Right colic flexure نه ترچپ colic flexure پوري امتداد لري. معمولاً دغه کولون Transverse نه دي بلکه ددي کولون عروات د بطن په جوف کي کله کله د حوصلي تر جوف پوري ځوړند وي د کولون دغه برخه د پريتوان په داخل کي موقعيت لري او د بطن په جوف کي د Transversemesocolon پواسطه ځوړنده ده.

Transversemesocolon د پريتوان يوه التوا ده چه بيخ (Root) ئي د پانکراس د سر په قدامي سطحه او د پانکراس د جسم په قدامي کنار نښتي دي.

ددغي Meso بل کنار د Transvers کولون په علوي کنار ورنښتي دي.

د Transverse colon ارتباطات: Transverse colon په قدام کي له Omentum major او د بطن قدامي جدار سره ارتباط لري په خلف کي Transverse colon د اثناعشر ددوهمي قطعي د پانکراس له سر او د وړو کلمو له عروو سره ارتباط لري.

د Transverse کولون ارواء، تعصيب، وريدي او لمفاوي تخليه:

۱-د ترانسورس کولون ارواء: د ترانسورس کولون 2/3 نژدي (Proximal) برخه د Middle colic artery پواسطه چه د Sup mesenteric art نه منشاء اخلي ارواء کیږي او د همدي کولون 1/3 لري (Distal) برخه د Left colic art پواسطه چه د Inf mesenteric art نه منشاء اخلي ارواء کیږي.

۲-د ترانسورس کولون تعصیب: د Transverse colon تعصیب د Symphathetic او Parasymphathetic اعصابو پواسطه صورت نیسي.

۳-د ترانسورس کولون وریدي تخلیه: د 2/3 نژدي (proximal) برخي وریدي وینه ئي د Middle colic vein له لاري په Sup. Mesenteric vein کي او د 1/3 لري (Distal) برخي وریدي وینه ئي د Left colic vein له لاري په Inf mesenteric. Vein کي تخلیه کیږي.

۴-د ترانسورس کولون لمفاوي تخلیه: د 2/3 نژدي (Proximal) برخي لمفاوي اوعي ئي په Sup mesentric لمفاوي عقداتو کي او د 1/3 لري (Distal) برخي لمفاوي اوعي ئي په Inf mesenteric لمفاوي عقداتو کي تخلیه کیږي.

LEFT COLIC FLEXURE (SPLENIC FLEXURE): نوموړي زاویه د Transverse colon او Descending colon د اتصال په ناحیه کي د معدي شاته، د Spleen د قدامي نهایت لاندي د چپ پښتورگي او حجاب حاجز په ښکتني قسمت باندي قرار لري. نوموړي Flexure د Phrenicocolic lig په واسطه د یولسمي پښتي سره د Midaxillary line برابر نښتي ده Left colic flexure د ښي colic flexure په نسبت پورته موقعیت لري.

DESCENDING COLON

د کولون دغه برخه تقریباً لس انچه اوږدوالي لري او د Left colic flexure نه تر Sigmoid colon پوري امتداد لري د کولون دغه برخه معمولاً د پریتوان شاته قرار لري.

د Descendiing کولون ارتباطات: نازله کولون په قدام کي د وړو کلمو د عرواتو، Omentum major او د بطن قدامي جدار سره ارتباط لري او په خلف کي د چپ طرف Psoas او Iliacus ، Quadratus lumborum ، Transverse abdomin عضلاتو Lateral ، Femural nerve ، Genitofemural nerve ، Ilioinguinal nerve cutaneous nerve او همدارنگه د Iliolumbar اوعیو د Iliac شعباتو Gonadal او Ext iliac اوعیو سره ارتباط لري.

د نازله کولون ارواء، تعصیب، وریدي او لمفاوي تخلیه:

۱-د نازلـه کولـون اروا: نازلـه کولـون د Inf mesenteric art د Left colic او Sigmoid شعباتو پواسطه اروا کیږي.

۲-د نازلـــه کولـــون تعصـــیب: نازلـــه کولـــون د Symphathetic او Parasymphathetic اعصابو پواسطه تعصیب کیږي.

۳-د نازله کولون وریدي تخلیه : وریدي وینه ئي د Left colic او Sigmoid وریدو له لاري په Inf- mesenteric vein کي تخلیه کیږي.

۴-د نازله کولون لمفاوي تخلیه: د نازله کولون لمفاوي اوعي په هغه لمفاوي عقداتو کي چه د Colic vessels په امتداد قرار لري تخلیه کیږي.

SIGMOID COLON

د کولون دغه برخه 10-15 انچو پوري اوږدوالي لري د نـاز لـه کولـون او Rectum ترمینځ د حوصلي په جوف کي د پریتوان په داخل کي موقعیت لـري، Sigmoid colon د حوصلي د جـوف د خلفـي جـدار سـره دیـوي پکـي ماننـده پریتـواني التـواء پواسـطه چـه Sigmoid mesocolon ورته وائي نښتي ده نوموړي Mesentery د سرچپه V شـکل لـري چـه د V یـو شاخ پـه چپ Ext iliac art نښـتي ده او د V بـل شـاخ د Common iliac art د تشـعب لـه ځایـه ښکته د سکروم د هډوکي په قدام کـي د سـکروم د هډوکي تـر دریمـي فقري پـوري امتـداد لـري او د V پـه زروه کـي یـوه وړه تاقچـه چـه د Pelvic mesocolon reces پـنـوم یادیږي وجود لري.

د Sigmoid colon ارتباطات:

۱- په قـدام کـي: پـه نارینـه و کـي د مثـاني سـره او پـه ښـځو کـي د رحـم د خلفـي وجهـي او د مهبل د پورتني قسمت سره ارتباط لري.

۲- په خلف کي د Rectum او Sacrum هډوکي سره ارتباط لري.

د Sigmoid colon ارواء، تعصیب، وریدي او لمفاوي تخلیه:

۱- د سیـگموئید کولـون اروا : Sigmoid colon د Inf mesenteric artery د Sigmoid شعباتو پواسطه ارواء کیږي.

۲- د سیگموئید کولون تعصیب : Sigmoid colon تعصیب د هغه عصبي ریشو پواسطه چه د Inferior hypogastric plexus نه منشاء اخلي صورت نیسي.
۳- د سیگموئید کولون وریدي تخلیه : وریدي وینه ئي د Sigmoid وریدو له لاري په Inf mesentenc vein کي تخلیه کیږي.
۴-د سیگموئید کولون لمفاوي تخلیه : لمفاوي اوعي په هغه لمفاوي عقداتو کي چه د Sigmoid arteries په امتداد قرار لري تخلیه او له دي ځایه بیا نوموړي لمف په Inf mesenteric لمفاوي عقداتو کي تخلیه کیږي.

RECTUM

Rectum د Rectosigmoid junction نه چه د دریمي عجزي فقري برابر قرار لري شروع او د حوصلي په خلفي جدار کي د Sacrum او Coccyx هډوکو په قدام کي تر Anorectal junction پوري امتداد لري د یادوني وړده چه Anorectal junction د 2-3cm په فاصله د Coccyx هډوکي د څوکي په قدامي سفلي قسمت کي قرار لري.

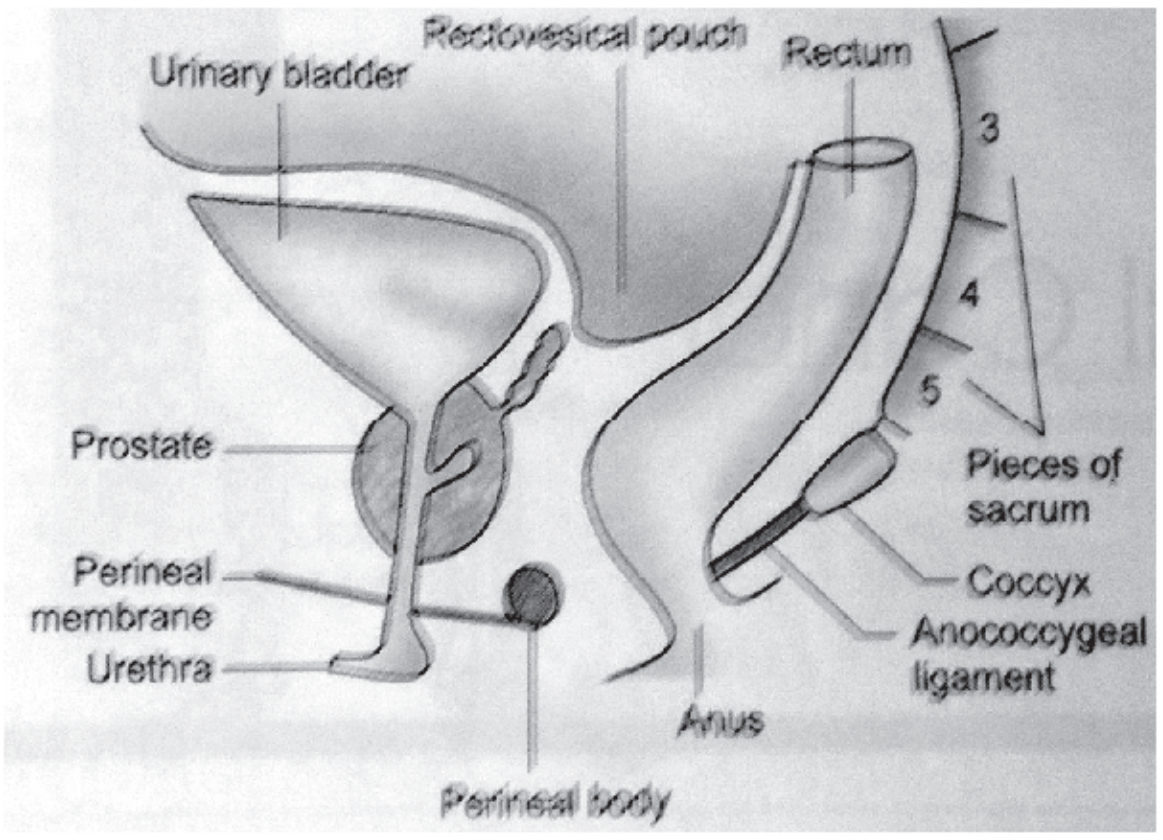

۳۰- شکل

Rectum تقریباً 12cm طول لري قطر ئي په پورته برخه کي د Sigmoid colon قطر غوندي دي لاکن په سفلي برخه کي ئي قطر لږ پراخه شوي او ددي پراخوالي په نتیجه کي Rectal ampulla جوړیږي.

Rectum په خپل سیر کي یوه خلفي انحني یوه قدامي انحني لري چه خلفي انحني ئي د Sacral flexure پنوم او قدامي انحني ئي د Perineal flexure پنوم یادیږي او دري جنبي انحني گاني د Upper right curve، Middle left curve او Lower right curve پنوم یادیږي.

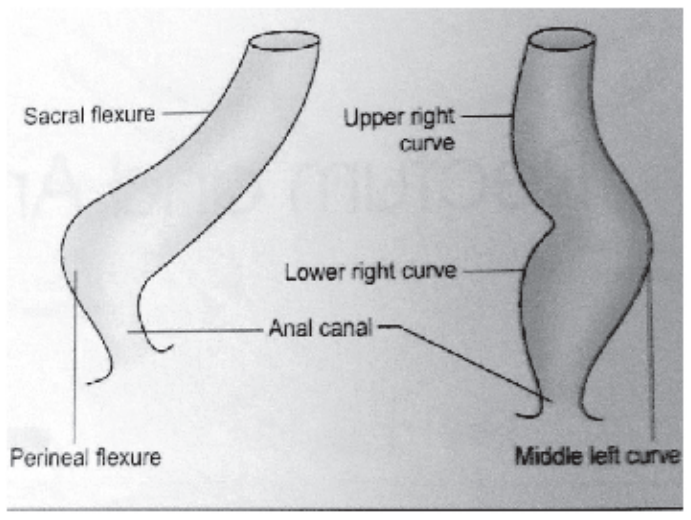

۳۱- شکلونه

د Rectum ارتباطات: د Rectum ارتباطات په دوه برخو ویشل شوي.

1- پریتواني ارتباطات

2- حشوي ارتباطات

1- د Rectum پریتواني ارتباطات: د Rectum پورتني 1/3 برخه په قدام او جوانبو کي د پریتوان پواسطه پوښل شوي دي وسطي 1/3 برخه ئي په قدام کي د پریتوان پواسطه پوښل شوي ده او سفلي 1/3 برخه ئي د پریتوان څخه عاري ده.

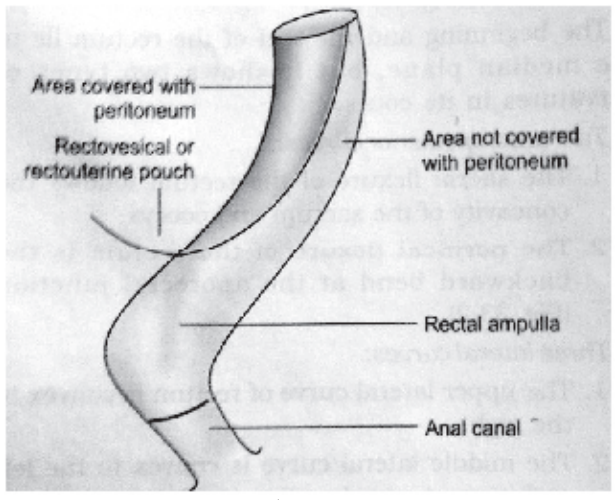

۳۲- شکل

2- د Rectum حشوي ارتباطات:

A- په قدام کي :

1- په نارينه و کي.

a- پورتني 1/3 برخه ئي د Rectovsical pouch سره ارتباط لري (چه په دي حفره کي د وړوکلمو او Sigmoid colon عروات قرار لري معني دا چه په علوي 2/3 برخه کي د وړو کلمو او Sigmoid کولون له عرواتو سره ارتباط لري).

b- 1/3 لاندیني برخه ئي د مثاني د قاعدي د حالبونو له اخري قسمتو سره Seminal vesicales ، Vas defrense او Prostate سره ارتباط لري.

2- پو ښځو کي:

a- پورتني 2/3 برخه ئي د Rectouterine pouch سره ارتباط لري.

(د وړو کلمو او Sigmoid کولون عروات په همدي Pouch کي قرار لري)

b- 1/3 سفلي برخه ئي د مهبل له لاندیني برخي سره ارتباط لري.

B- په خلف کي: د Rectum خلفي ارتباطات په نرانو او ښځوکي سره يو شان دي او په لاندي ډول دي. Rectum په خلف کي د Sacrum او Coccyx هډوکو سره او همدارنګه Sacral plexus سره ارتباط لري ددي نه علاوه د Piriformis ، Coccygeus او Levator ani عضلاتو سره ارتباط لري.

د Rectum اروا ، وريدي تخليه، لمفاوي تخليه او تعصيب:

1- د Rectum اروا : Rectum د لاندي شريانو پواسطه اروا کيږي.

a– Sup. rectal artery

b– Middle rectal arteries

c– Inf. sacral artery

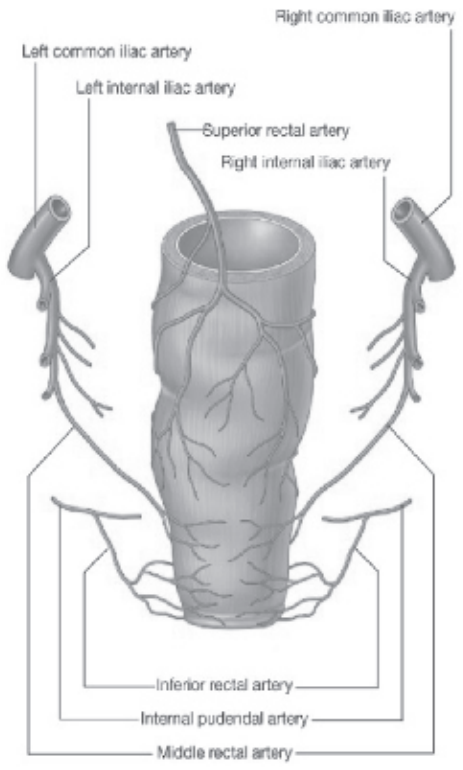

۳۳ - شکل

2- د Rectum وريدي تخليه: د Rectum وريدي وينه د Sup rectal vein پواسطه په Inf mesenteric vein کي او د Middle rectal vein له لاري په Internal iliac vein کي تخليه کيږي.

3- د Rectum لمفاوي تخليه: د Rectum د نيمائي علوي برخي لمفاوي اوعي په Inf. Mesenteric لمفاوي عقداتو کي او د نيمائي سفلي برخي لمفاوي اوعي ئي په Internal iliac لمفاوي عقداتو کي تخليه کيږي.

4- د Rectum تعصـــيب: Rectum د Symphatthetic او Parasymphathetic عصـــبي اليافو پواسطه تعصيب کيږي.

ANAL CANAL

د غټو کلمو اخري برخه ده چه په Perineum ناحيه کي د ښي او چپ Ischiorectal حفرو ترمينځ موقعيت لري، Anal canal تقريباً 3.8cm طول لري او د Anorectal junction نه تر Anus پوري امتداد لري، Anal canal د Anus نه پورته او له Anorectal junction نه لاندي د معصرو (Sphincters) پواسطه احاطه شوي او ددغه معصرو موجوديت ددي قنات د بند ساتلو باعث گرځي. Anus ددي Canal اخري برخه ده چه ددواړه کناټيو د چاود په مينځ کي 4cm د Coccyx هډوکي د زروي په قدامي سفلي قسمت کي موقعيت

لري Anus چارگرد د رنگینه پوستکي پواسطه چه د Anal canal داخل خواته د شعاعي التواء گانو په شکل قرار لري احاطه شویده.

د Anal canal ارتباطات:

1- په قدام کي:

A- په نارینه وکي: د Urogenital diaphragm ، Bulb of penis ، Memb-urethra او Perineal body سره ارتباط لري.

B- په ښځو کي: د مهبل د ښکتني نهایت Perineal body او Urogenital diaphram سره ارتباط لري.

2- په خلف کي: د Anococcygeal body او د Coccyx هډوکي له زروي سره ارتباط لري.

3- په دواړه خواوکي د Ischiorectal fossa سره ارتباط لري

د Anal.canal داخلي برخه: د Anal canal داخلي برخه په دري عمده برخو ویشل شوي.

1- Upper part 2- Middle part 3- Lower part

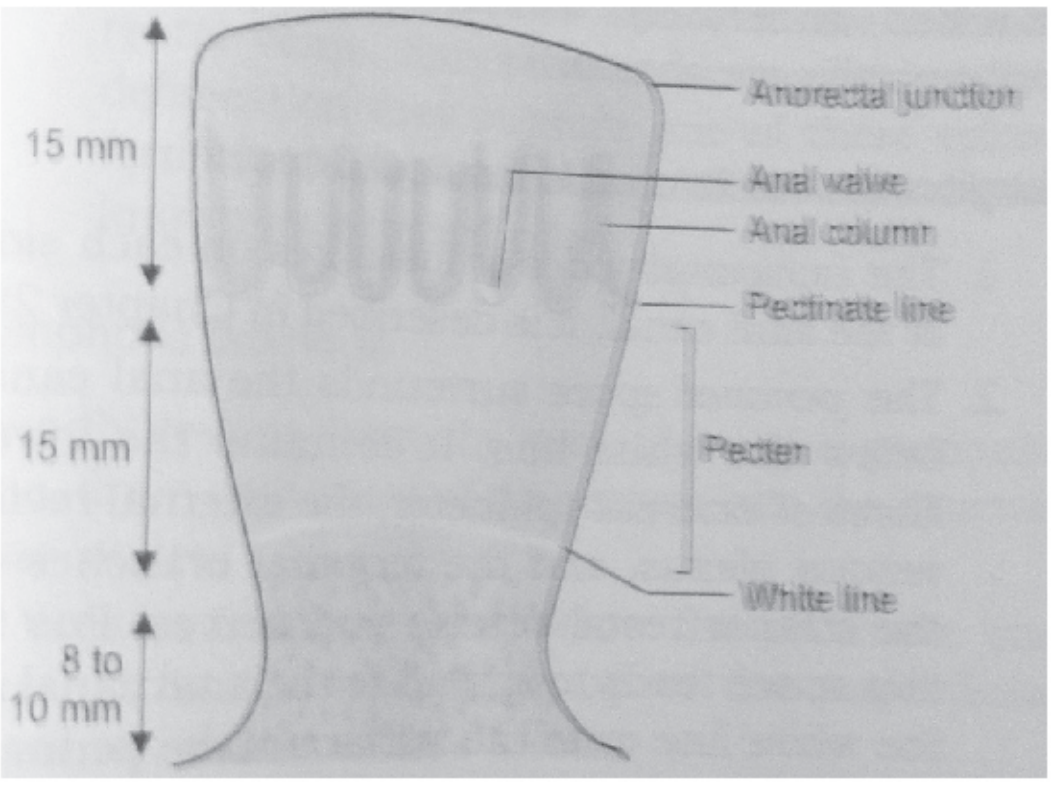

۳٤- شکلونه

1- Upper part (پورتني قسمت): د Anal canal دغه برخه 15mm اوږدوالي لري د مخاطي غشاء پواسطه فرش شوي او پدي برخه کي 6-10 عدده پوري د مخاطي غشاء عمودي التوا گاني وجود لري دغه التواگاني د Anal Columns پنوم یادیږي.

د Anal columns سفلي نهايتونه د عرضاني وړو التوا ګانو پواسطه سره يوځاي شوي دغه عرضاني وړي التواء ګاني د Anal valvs پنوم ياديږي د هر Valve په علوي مخاطي غشاء کي کمه اندازه فرورفتګي ليدل کيږي چه Anal sinus ورته وائي.
د Anal valvs له يوځاي کيدونه په مجموع کي يو خط په لاس راځي چه د Anal canal ګرداګرد قرار لري او د Pectinate line پنوم ياديږي.
2- Middle part (وسطي برخه): د Anal canal د پورتني قسمت په تعقيب دغه برخه چه 15mm اوږدوالي لري شروع کيږي دغه برخه هم د مخاطي غشاء پواسطه فرش شويده لاکن Anal columns پدي ځاي کي وجود نلري دغه برخه د Pectien يا Transitional zone پنوم ياديږي دغه برخه د لانديني برخي نه د يو سپين رنګه خط په واسطه چه د White line of Hilton پنوم ياديږي جدا شويده.
3- Lower part (ښکتني قسمت): دغه برخه چه 8mm اوږدوالي لري د مخاطي غشاء په عوض د پوستکي پواسطه فرش شويده چه لرونکي د Sweat glands او Sebaceous glands دي.

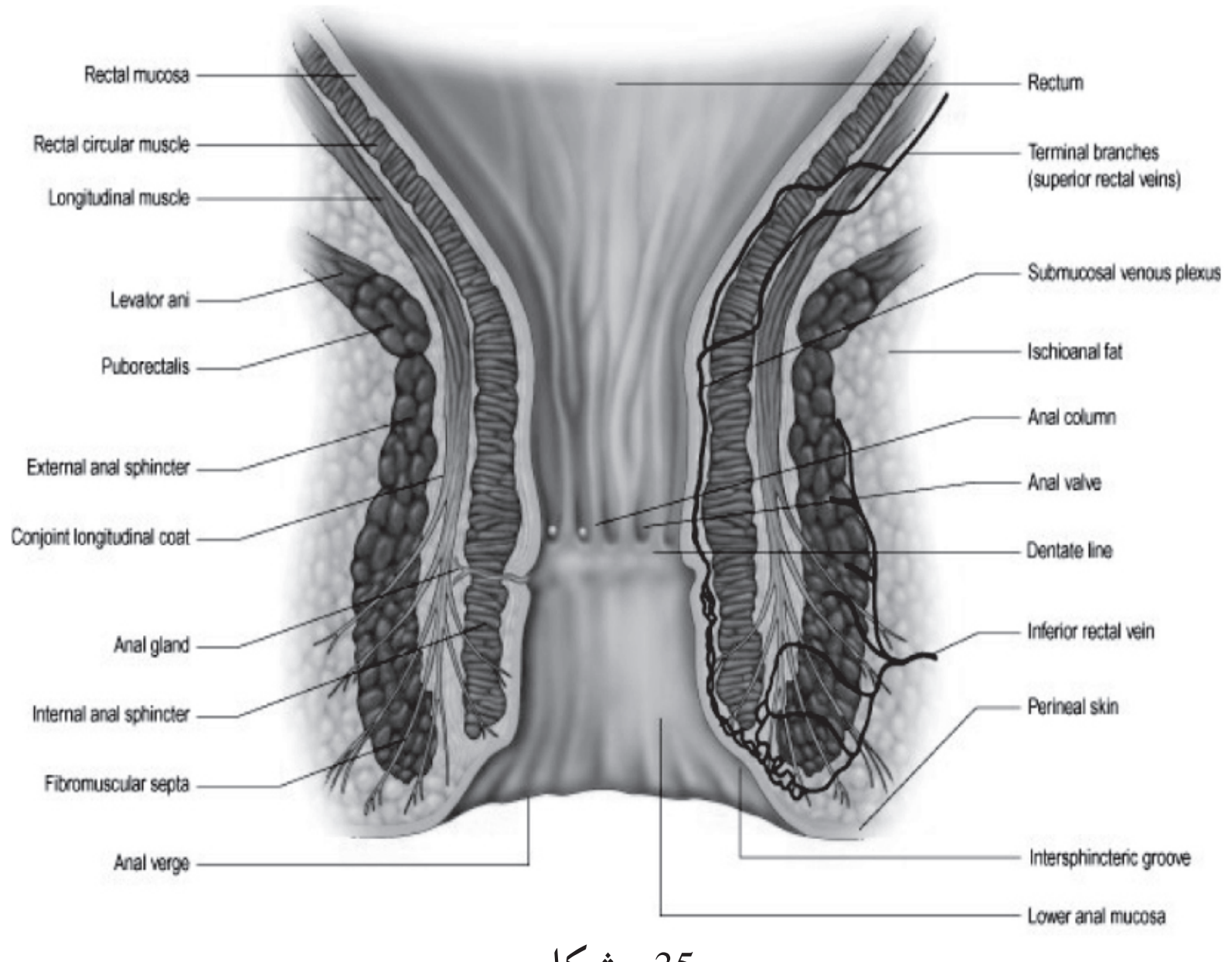

35 – شکل

ANAL SPHINCTERS: Anal canal دوه معصري لري چي عبارت دي له:

1- Internal anal sphincter
2- External anal sphincter

1- Internal anal sphincter: دغه معصره په حقیقت کي د Anal کانال په برخه کي د کلمو د عضلي Circular طبقي ضخامت دي پدي معني چه د کلمو د عضلي برخي Circular layer د Anal canal په برخه کي ضخامت پیدا کوي او دغه معصره جوړوي دغه معصره د Anal canal پورتني 30mm برخه احاطه کوي یعني دغه معصره د Anorectal junction نه تر White line of Hilton پوري امتداد لري.

2- External anal sphincter: دغه معصره د مخططو عضلي الیافو څخه جوړه شویده دغي معصري د Anal کانال ټول طول احاطه کړیده او دري عمده برخي لري.

A- Subcutaneous part: دا دخارجي معصري هغه برخه ده چه Internal sphincter نه لاندي موقعیت لري او د Anal canal لاندي برخه احاطه کوي دا برخه د هډوکو سره تماس نه لري.

B- Superficial part: د خارجي معصري دا برخه بیضوي شکل لري چه په خلف کي د Coccyx هډوکي له زروي سره د Anococcygeal body پواسطه او په قدام کي د Perineal body سره نښتي ده.

C- Deep. Part: د خارجي معصري دا برخه دداخلي معصري پورتني قسمت احاطه کوي او دا برخه هم د هډوکو سره څه ارتباط نلري.

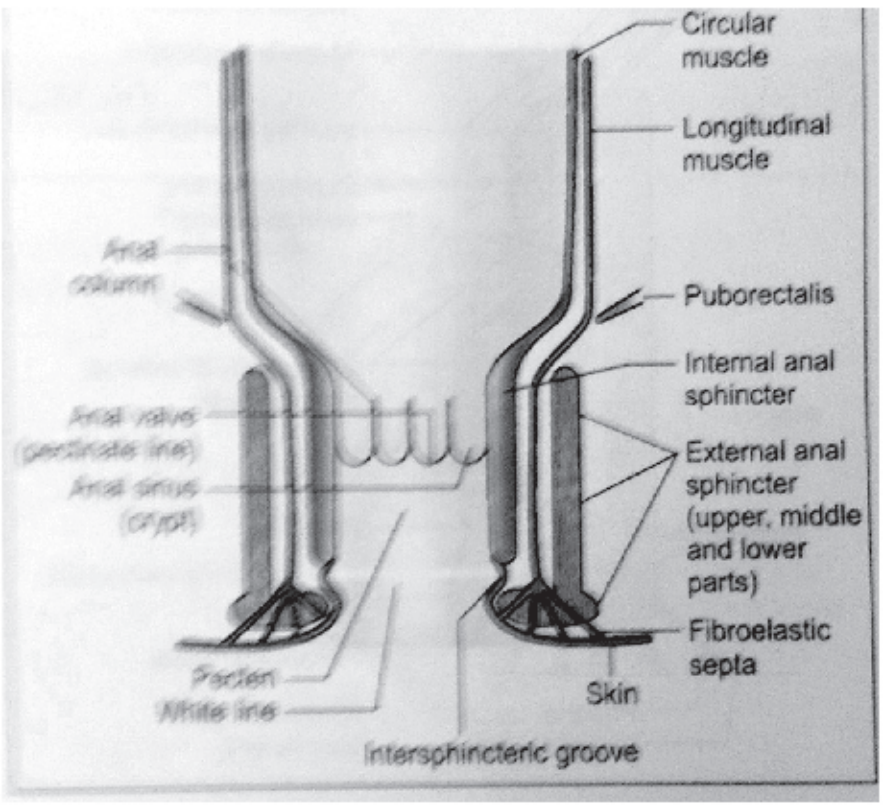

۳٦- شکل

د Anal canal اروا، تعصیب، وریدي او لمفاوي تخلیه

1- د Anal canal اروا: د Anal canal هغه برخه چه له Pectinate line نه پورته قرار لري د Sup rectal artery پواسطه او ددې Canal هغه برخه چه له Pectinate line نه لاندې قرار لري د Inf rectal artery پواسطه اروا کیږي.

2- د Anal canal تعصیب: د Pectinate line نه پورته د Anal canal داخلي معصره د Autonomic nerves (سمپاتیک او پاراسمپاتیک اعصابو) پواسطه او د Pectinate line نه لاندې د Anal canal داخلي معصره د Somatic اعصابو په واسطه تعصیب کیږي چه د سمپاتیک اعصابو تنبه دداخلي معصري د بندیدو او د پاراسمپاتیک اعصابو تنبه ئي د خلاصیدو باعث گرځي. د Anal canal خارجي معصره د Inf rectal nerve او د څلورم Sacral nerve د Perineal branch پواسطه تعصیب کیږي.

2- د Anal canal وریدي تخلیه: د Anal canal وریدي تخلیه په لاندې ډول ده.

A- The internal rectal venous plexus: دغه وریدي ضفیره د مخاطي غشاء لاندې قرار لري او نوموړي وریدي ضفیره د Hemoroidal venous plexus پنوم هم یادیږي. دغه وریدي ضفیره د Anal canal د 3، 7 او 11 بجو په برخو کي په نارمل ډول لږ تو سع لري او دغه وریدي ضفیره په Sup rectal vein کي تخلیه کیږي لاکن د Ext rectal venous plexus سره ارتباط لري د هر سببه چه ددغي وریدي ضفیري د ویني تخلیه د Anal canal په مخاطي غشاء کي مختله شي نو د وریدي ویني رکودت په مخاطي غشاء کي د 3، 7 او 11 بجو په نواحیو کي د پړسوب د زیاتوالي باعث کیږي. همدا پړسوب د وریدو د Anal canal په مخاطي عشاء کي دداخلي بواسیرو یا Int hemoroid په نوم یادیږي.

B- The ext rectal venous plexus: نوموړي وریدي ضفیره د رکتوم او Anal کانال دعضلي طبقي نه بیرون قرار لري. دغه وریدي ضفیره د Internal plexus سره ارتباط لري ددغي وریدي ضفیري ښکتني قسمت د Inf rectal vein له لاري په Int pudendal vein کي وسطي قسمت ئي د Middle rectal vein له لاري په Internal iliac vein کي او پورتني برخه ئي د Sup rectal vein له لاري په Inf mesenteric vein کي تخلیه کیږي.

The anal veins -C: دغه وریدونه چه په شعاعي شکل د Anus د کنار چارپیر قرار لري د Internal rectal venous plexus سره ارتباط لري.

د تغوط دعمل په وخت کي زیات زور وهل د قبضیت یا بل سببه کیداي شي ددغه وریدو له جملي د یو یا څو وریدو جدارونه وه چوي چه په نتیجه کي د Perianal hematoma د جوړیدو باعث شي. که د تغوط په وخت کي د زور وهلو عامل تداوي شي نو امکان شته چه دا Hematoma هم رشف شي او ددي امکان هم شته چه دغه د هیماتوم کتله یا کتلات رشف نشي او د Anal margin په برخه کي د پړسوب په شکل پاتي شي دغه کتلات د External hemoroid پنوم یادیږي چه په جراحي کي په تفصیل وربانديږ بحث کیږي.

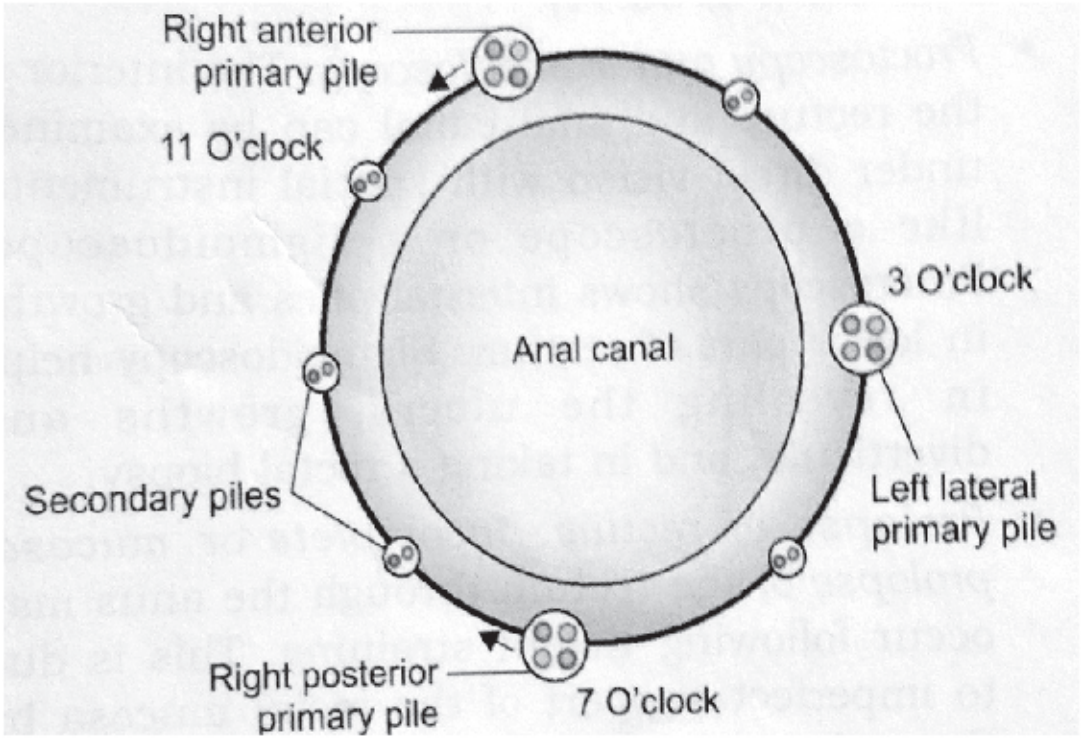

۳۷- شکل

4- د .Anal canal لمفاوي تخلیه: د Anal canal د نیمائي پورتني برخي لمفاوي اوعي په Inf mesenteric لمفاوي عقداتو کي تخلیه کیږي او د نیمائي سفلي برخي لمفاوي اوعي ئي د Superficial inguinal په انسي گروپ لمفاوي عقداتو کي تخلیه کیږي.

دویم فصل
د هضمی جهاز ملحقات

د خولي د جوف غدوات

دغه غدوات چه د لعابیه غدواتو پنوم هم یادیږي په دوه دستو ویشل شوي.

A- واړه لعابیه غدوات (Minor salivary glands)

B- غټ لعابیه غدوات (Major salivary glands)

A- واړه لعابیه غدوات : نوموړي غدوات د خولي د جوف په مخاطي غشاء او یا د مخاطي غشاء لاندي موقعیت لري دغه غدوات عبارت دي له:

1- Labial glands دشونډو په خلفي وجهو کي موقعیت لري.

2- Buccal glands دغومبورو په انسي وجهو کي موقعیت لري.

3- Palatin glands په Hard palate کي موقعیت لري.

4- Lingual glands د ژبي په علوي سطحه او د ژبي په کنارونو کي موقعیت لري.

B- غټ لعابیه غدوات : دغه غدوات د خولي د جوف د مخاطي غشاء نه په یوه فاصله قرار لري او د Extra glandular قناتو پواسطه د خولي له جوف سره ارتباط لري.ددي قناتو نو فوهي په مخاطي غشاء کي د خولي جوف ته خلاصیږي، دغه غدوات عبارت دي له:

1- Parotied glands
2- Sublingual glands
3- Submandibular glands

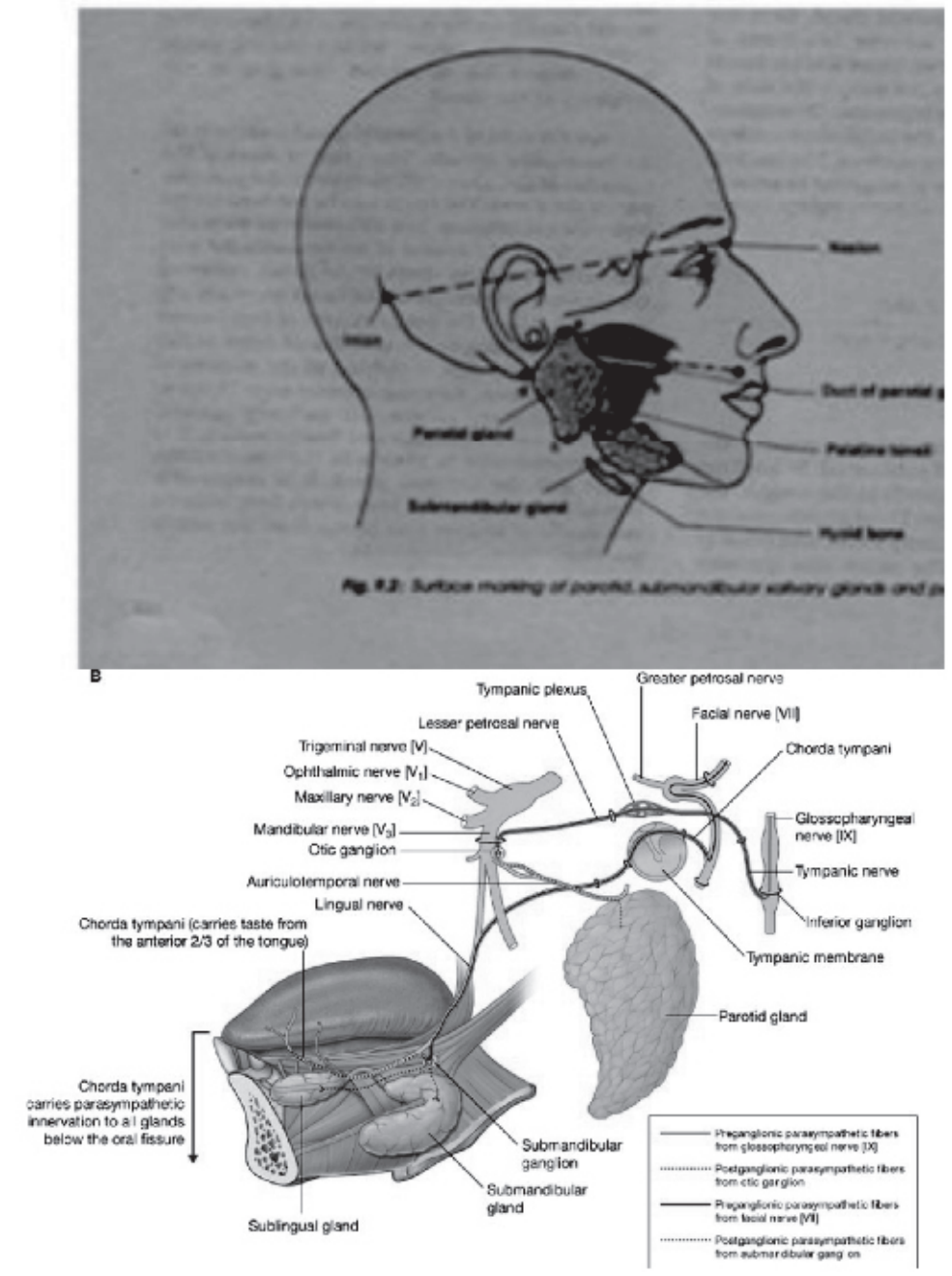

۳۸-شکلونه

1- **PAROTIED GLANDS:** هر یو ددي غـدواتو د مربوطـه External auditory meatus لاندي د Mandibula هـډوکي د Ramus mandibula شـاته او د Sternocleidomastoid عضلي په قدام کي قرار لري.

نوموړي غدوات د مثلثي هرم شکل لري لرونکي د یوي قاعدي چه په علوي کي موقعیت لري، یوي زروي چه په سفلي کي د Mandibular angle شـاته موقعیت لـري، دري وجهـو (قـدامي، خلفـي او وحشـي) او دري کنـارو (علـوي، قـدامي او خلفـي) دي. داغـدوات د نشـوونما پـه ابتـدائي وخت کي د هر یـو مربوطـه Facial nerve وحشي سطحه فرشوي د غـدواتو د نشـوونما د پرمختـګ سره د غـدواتو عمیقـه برخي د نومـوړو اعصـابو د انسـي وجهو خواته وسعت پیداکوي او بالاخره د غدواتو د نشوونما داکمال په صورت کي داسي ویلاي شو چه دغه اعصاب نوموړي غدوات په دوه برخو ویشي چه عبارت دي له :

Superficial part -1 (سطحي برخه)

Deep part -2 (عميقه برخه)

PAROTIED DUCT: نوموړي قنات د Stenon قنات پنوم هم ياديږي.

دغه قنات 4cm طول او 3mm قطر لري، دغه قنات وروسته له منشاء نه د Masseter عضلي په وحشي کي سير لري او ددي عضلي د قدامي کنار په برخه کي نوموړي قنات انسي خواته تدور کوي د شحم Dorsal pad سوري کوي او بيا د Buccinator عضله سوري کوي او په داخل د عضله کي سير کوي چه بالاخره د خولي د جوف دهليز (Vestibule) ته د پورتني ژامي د دوهم Molar غاښ نه پورته په Parotied papilla کي ئي فوهه د خولي جوف ته خلاصيږي.

د Parotied gland ارتباطات :ددي غدي ارتباطات په لاندي برخو کي مطالعه کوو

۱- سطحي ارتباطات : سطحي ارتباطات ئي په لاندي ډول سره دي

Parotied lymph nodes-a

Facial capsule-b

Great auricular nerve-c

Skin-d

۲-علوي ارتباطات : په علوي برخه کي نوموړي غده له لاندي ساختمانو سره ارتباط لري

External auditory meatus-a

Posterior surface of temporomandibular joint-b

۳-خلفي انسي ارتباطات :په خلفي انسي قسمت کي نوموړي غده له لاندي ساختمانو سره ارتباط لري

Mastoid proces of temporal bone-a

Sternocliedomastoim muscle-b

Post.belly of digastric muscle-c

Styloid process and the muscles atach to the process-d

Carotied sheet with Internal carotied artery-e

Internal jugular vein-f

X ,XI ,XII , IX & IIV cranial nerves-g

۴-قدامي انسي ارتباطات :په قدامي انسي قسمت کي نوموړي غده له لاندي ساختمانو سره ارتباط لري

Posterior border of ramus mandibula-a

Temporomandibular joint-b
Master muscle-c
Medial ptyrogoid muscle-d
Terminal branch of facial nerve-e
Stylomandibular ligament-f

د Parotied gland اروا – تعصيب – وريدي او لمفاوي تخليه

۱-د غـدي اروا : نومـوړي غـده د Ext.carotied artery د Superficial temporal او Maxillaryشعباتو پواسطه اروا کيږي

۲-د غدي وريدي تخليـه:د غـدي وريـدي وينـه د Retromandibular vein لـه لاري پـه External jugular veinکي تخليه کيږي

۳-د غـدي لمفـاوي تخليـه: لمفـاوي اوعـي ئـي پـه Parotied(Superficial) او Deep cervical لمفاوي عقداتو کي تخليه کيږي

۴-د غدي تعصـيب :د غـدي تعصـيب د سـيمپاتيک او پـارا سـيمپاتيک عصـبي سيسـتم پواسطه تامنيږي چه سيمپاتيک اعصاب ئي د هغه عصبي ضفيري نه کوم چه د External carotied arteryچـارپيرقرار لـري منشـاء اخلـي او پاراسـيمپاتيک اعصـاب ئـي د Glosopharyngeal nerveد Tymphanic branch پواسطه تامنيږي

SUBMANDIBULAR GALNDS : نوموړي غدوات له دوه برخونه متشکل دي دغه دواړه برخي يودبل په امتداد قـرار لـري يوه برخـه ئي د Superficial part پنوم او بله برخـه ئـي د Deep part پنوم يادېږي دغه دواړه برخي د Mylohyoid عضلي د خلفي کنار دواړه خواتـه قرار لري. Superficial part ئي د Deep part په نسبت ډير غټ دي.

سطحي برخه ئي په Digastric triangle کي موقعيت لري.

پـه خلف کي هريـو ددغـه غـدواتو د Parotied gland نـه د Stylomandibular ligament پواسطه جداشوي. دهر يو Submandobular غـدي عميقـه برخـه د Sublingual gland تـر خلفي نهايت پوري امتـداد لـري. او د غـدي دا برخـه پـه سـفلي وحشـي کـي د Mylohyoid عضلي او په انسي کي د Hyoglossus او Styloglossus عضلاتو ترمينځ قرار لري.

د Submandibular غدي ارتباطات : ددي غدي ارتباطات په لاتدي ډول سره دي

A-د سطحي برخي ارتباطات:په لاندي ډول سره دي

۱- په قدام کي د Digastric عضلي قدامي قسمت سره ارتباط لري

۲-په خلف کي دلاندي ساختمانو سره ارتباط لري

Stylohyoid muscle-a
Post. Part of digastric muscle-b
Stylomandibular ligament-c
Parotied gland-d

۳- په انسي کي د لاندي ساختمانو سره ارتباط لري

Mylohyoid muscle-a
Mylohyoid nerve and vessels-b
Hyoglusseus muscle-c
Hypoglosal and lingual nerves-d

۴-په وحشي کي د نومورړي غدي سطحي برخه د Submandibular fossa سره چه د Mandibulla په انسي وجه کي موقيعت لري ارتباط لري

B-د عميقه برخي ارتباطات:په لاندي ډول سره دي

۱- په قدام کي د Sublingual gland سره ارتباط لري

۲- په خلف کي د لاندي ساختمانو سره ارتباط لري

Stylohyoid muscle-a
Post. Part of digastric muscle-b
Stylomandibular ligament-c
Parotied gland-d

۳- په انسي کي د Hyoglosseus او Styloglosseus عضلاتو سره ارتباط لري

۴-په وحشي کي د Mylohyoid عضلي او د نومورړي غدي له سطحي برخي سره ارتباط لري

۵- په علوي کي د Lingual nervve او Submandibular ganglion سره ارتباط لري

۶-په سفلي کي د Hypoglossal nerve سره ارتباط لري

SUBMANDIBULAR DUCT: نوموړي قنات چه 4-5cm طول لري د Submandobular غدي د Deep part له قدامي نهايت نه شروع کيږي. قدامي انسي خواته د خولي د جوف د سفلي سطحي د مخاطي غشاء لاندي قرار نيسي. Lingual nerve ددي قنات له وحشي نه تيريږي وروسته لـه هغـه نوموړي قنـات د Sublingual gland او Ginoglossus عضـلي ترمينځ د Frenulum lingual تر سفلي نهايت پوري امتـداد لـري بـالاخره ددي قنـات فوهـه په Sublingual papilla کي د خولي جوف ته خلاصيږي.

د Submandobular gland اروا – تعصيب – وريدي او لمفاوي تخليه

۱- اروا ئي د Facial شريان پواسطه صورت نييسي

۲- وريدي وينه ئي د Common facial اويا Lingual وريدو پواسطه تخليه کيږي

۳- لمفاوي اوعي ئي په Submandibular لمفاوي عقداتو کي تخليه کيږي

۴-تعصيب ئي د Submandibular ganglion د شعباتو پواسطه تامنيږي دغه Ganglion د سيمپاتيک او پارا سيمپاتيک اليافو لرونکي دي

SUBLINGUAL GLANDS : دغـه غـدوات متوسط خط (Midline) تـه نژدي د خولي د جوف په سفلي سطحه کي د مخاطي غشاء لاندي قرار لري.

د Sublingual غدي ارتباطات: ددي غدي ارتباطات په لاندي ډول سره دي

۱- په قدام کي د مقابل طرف غدي سره ارتباط لري

۲-په خلف کي د Submandibular gland د عميقه برخي سره ارتباط لري

۳- په انسي کي د لاندي ساختمانو سره ارتباط لري

Genioglossus muscle-a

Lingual nerve -b

Submandibular duct-c

۴-پـه وحشـي کـي د Mandibulla هډوکي د انسـي سـطحي لـه Sublingual fossa سره ارتباط لري

۵- په علوي کي د خولي د جوف د سفلي سطحي له مخاطي غشاء سره ارتبـاط لري

۶- په سفلي کي د Mylohyoid muscle سره ارتباط لري

SUBLINGUAL DUCTS: ددغه ټيوبونو تعداد له 8-20 عدده پوري رسيږي اکثريت ددي ټيوبونو د Sublingual fold په ځوکه کي د خولي جوف ته خلاصيږي لاکن ځوعدده ئي Submandibular duct ته خلاصيږي.

د Sublingual glands اروا – تعصيب – وريدي او لمفاوي تخليه

۱- اروا ئي د Facial او Lingual شريانو پواسطه صورت نيسي

۲- وريدي وينه ئي د Facial اويا Lingual وريدو پواسطه تخليه کيږي

۳- لمفاوي اوعي ئي په Submandibular او Deep cervical لمفاوي عقداتو کي تخليه کيږي

۴- تعصيب ئي د اوتونوم اعصابو پواسطه تامنيږي

ځگر (Liver)

د ځگر موقعيت: ځگر د بدن غټه افرازي غده ده چي له Right hypochondrium نه علوي او چپ خواته تر Left hypochondrium پوري امتداد لري. ځگر ټول Right hypochondrium د Epigastrium پورتني برخه او په کمه اندازه د Left-hypochondrium علوي انسي برخه نيولي ده.

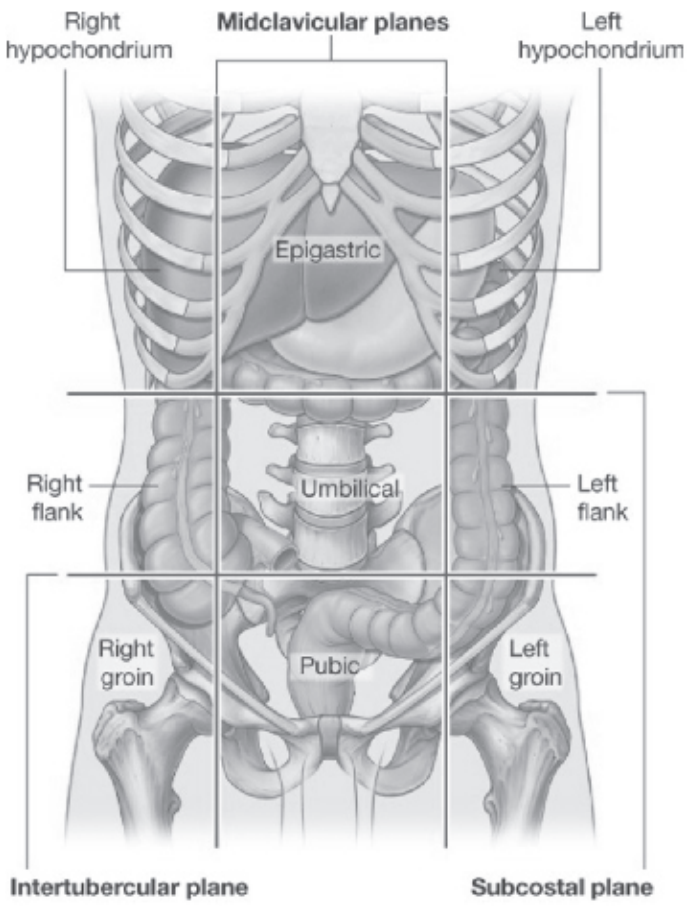

۳۹- شکل

د ځګر وزن او شکل: Liver د فاني شکل لري. وزن ئي په نرانو کي 1400-1800g پوري دي. او په ښځو کي 1200-1400g پوري دي.
Liver په نسبي ډول په نوزادانو کي د غټانو په نسبت غټ دي. يعني که د وزن تناسب ئي په نظر کي ونيسو نو په نوزادو ماشومانو کي د ځګر وزن د ټول بدن د وزن 1/25 دي او په لويانو کي د ټول بدن د وزن 1/40 دي.

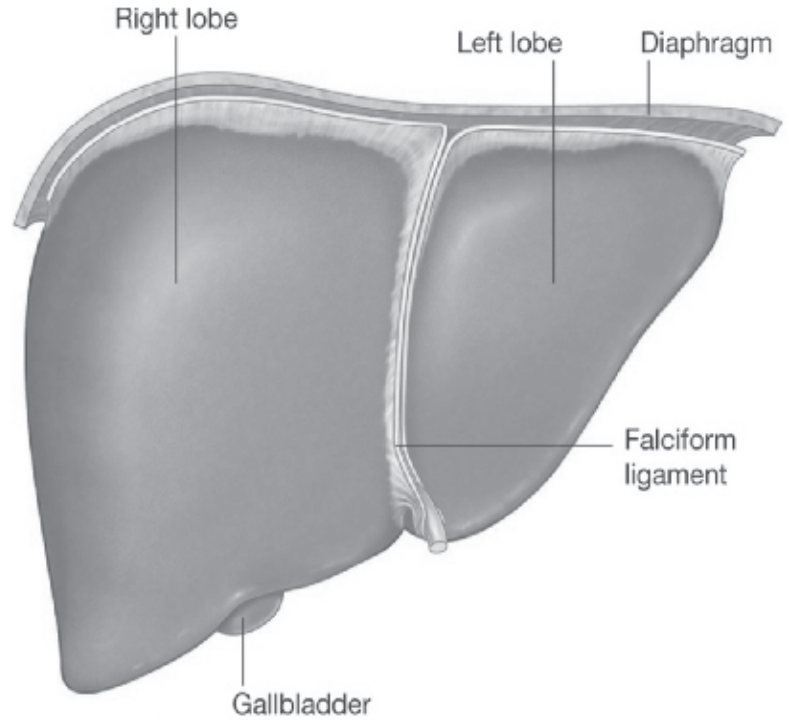

۴۰- شکل

د ځګر خارجي شکل: ځګر سور نصواري رنګ لري. قوام ئي نرم او زيات شکنند دي او خارجي منظره ئي په لاندي ډول ده.

A- **سطحي (وجهي):** ځګر لرونکي د پنځو (5) وجهو دي چه په لاندي ډول سره دي.

Ant surface -1
Post surface -2
Sup surface -3
Inf surface -4
Right surface -5

د پورتنيو پنځه مخونو له جملي څخه ئي صرف سفلي وجه ښه واضح ده او هغه ځکه چي سفلي کنار ئي ښه متبارز دي چه د همدي کنار متبارزوالي ددي وجهي دوضاحت سبب شوي او متباقي نوري وجهي ئي يو دبل په ادامه قرار لري چي په واضح ډول يو له بل نه نشي تميز کيداي.

B- One prominent border : سفلي کنار ئي قدام خواته ښه تيره ده چي قدامي وجه له سفلي وجهي څخه جدا کوي نوموړي کنار په وحشي کي پڅ معلوميږي. چه ښي وجه له سفلي وجهي نه جدا کوي د سفلي کنار په قدام کي لاندي ساختمانونه د ليدلو وړدي.

An interlobar notch (Lig teres notch)

Cystic notch for the fundus of the gall blader

نور کنارونه د ځګر له دي سببه چي ډير پڅ دي دي ښه نه مشخص کيږي.

C- Two lobes : ځګر د Falciform ligament پواسطه په قدامي علوي استقامت، د Lig teres د Fissure په واسطه په سفلي استقامت او د Lig venosum د Fissure پواسطه په خلفي اسقامت په دوه فصونو تقسيميږي چه عبارت دي له ښي او چپ Lobes څخه.

1- Right lobe : د ځګر ښي فص تقريباً د ځګر 5/6 برخه جوړوي دغه فص د Caudate او Quadrate لوبونو پنوم دوه اضافي لوبونه لري.

Caudate lobe : نوموړي فص د ځګر په خلفي وجه کي موقيعت لري په ښي طرف کي د I.V.C ميزابي (Grove) پواسطه په چپ خواکي د Lig venosum د Fissure پواسطه په سفلي کي د Porta hepatis شاته د ځګر د ښي فص سره د Caudate process پواسطه ارتباط لري. لاندي او چپ خواته يو پڅ جګوالي ښئي چي د Papillary process پنوم ياديږي.

Quadrate lobe : نوموړي لوب د ځګر سفلي وجه کي موقعيت لري. مستطيلي (Rectangular) شکل لري. په قدام کي د سفلي کنار پواسطه په خلف کي د Porta hepatis په ښي خواکي د Gall bladder fossa او په چپ خواکي د Lig teres د Fissure پواسطه احاطه کيږي.

2- Left lobe : د ځګر دغه برخه تقريباً 1/6 برخه د جګر جوړوي له پورته نه ښکته خواته هموار ده ددي فص سفلي وجه د Ligamentum venesum fissure ته نژدي يو پڅ جګوالي د Omental tuberosity (Tuber omental) پنوم ښئي.

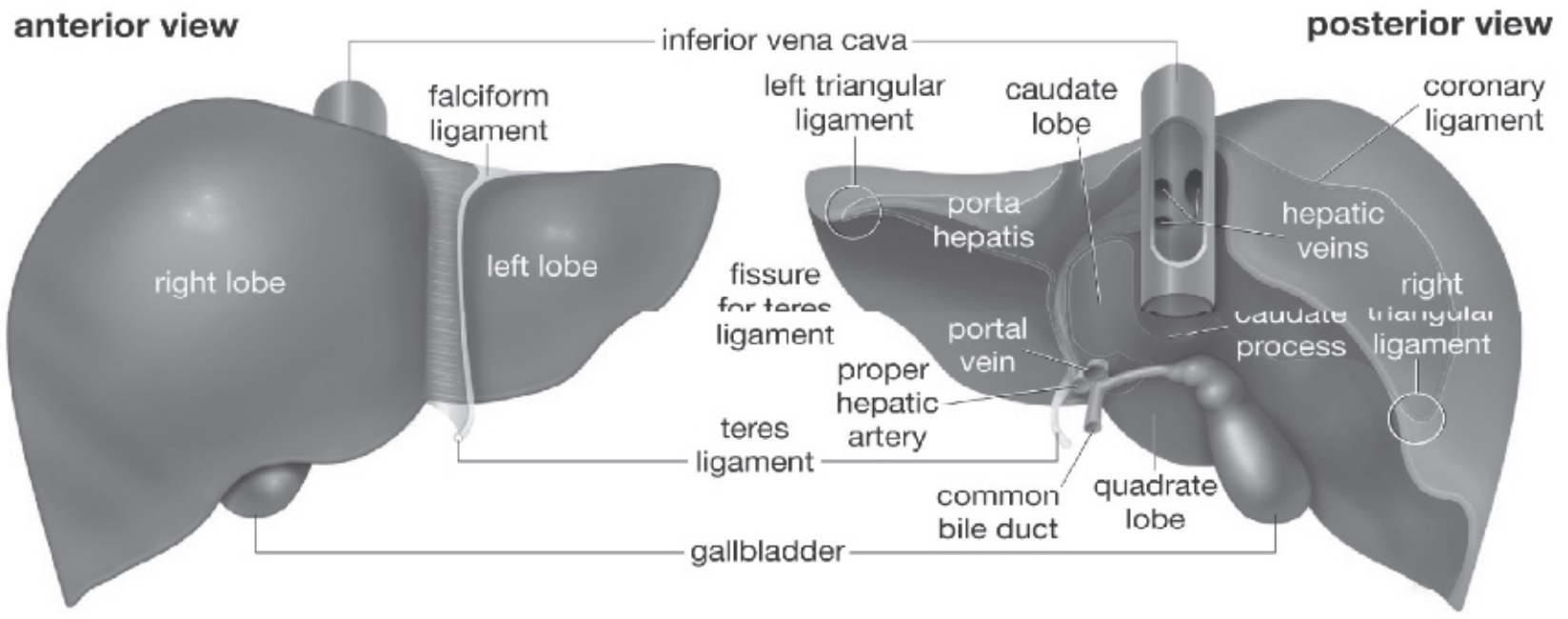

٤١ - شکلونه

د ځګر ارتباطات: د ځګر ارتباطات په دوه قسمه دي.

۱=د ځګر پريتواني ارتباطات : د ځګر زيادتره برخه د پريتوان پواسطه پوښل شويدي هغه ناحي چي د پريتوان پواسطه ندي پوښل شوي په لاندي ډول دي.

a- Triangular bare area : چي د ځګر د ښي فص په خلفي سطحه کي موقعيت لري د Coronary lig د پورتني او ښکتني پوښ او د ښي Triangular lig پواسطه احاطه شوي دي.

b- د ښي فص په خلفي سطحه کي د I.V.C ميزابه (Groove) چي د Bare area او Caudate lobe ترمنځ موقعيت لري.

c – Gall blader fossa: کومه برخه چي په سفلي کي د Quadrate فص په ښي خواکي قرار لري.

d– Porta hepatic

e- د Peritoneum انعکاسي خط.

د پريتوان يو تعداد التوا ګاني چي Ligamants هم ورته وائي او معمولاً ددوه پريتواني ورقو نه تشکيل شوي په ځګر پوري نښتي دي نوموړي اربطي د ځګر قدامي علوي وجه د بطن د قدامي جدار او د حجاب حاجز لاندي سطحي سره مرتبط کوي، دا اربطي په لاندي ډول دي.

a– The falciform lig: نوموړي اربطه د ځګر قدامي علوي وجه د بطن د قدامي جدار او د حجاب حاجز لاندي سطحي سره مرتبط کوي.

b– Left triangular lig: د ځګر د چپ فص علوي وجه د حجاب حاجز سره مرتبط کوي.

Right triangular lig –c: د ښي لوب د خلفي وجهي وحشي قسمت لـه Diaphragm سـره مرتبط کوي.

Coronary lig –d: دغـه رباط چي دوه پوښـه لـري (علـوي او سـفلي) د ځـګر Bare area پوښوي.

The lesser omentum –e

۲-د ځګر حشوي ارتباطات:

A- د ځګر قدامي سطحه : د ځګر قدامي وجه چي مثلثي شکل لري اولږ څه محدبـه ده لـه Xiphoid process او د بطن له قدامي جدار سره په وسطي قسمت کي او لـه Diaphragm سره په دواړو خواوکي ارتباط لري.

B- خلفي سطحه : د ځګر خلفي وجه مثلثي شکل لري.

دښي لوب خلفي وجه پـه وسطي قسـمت کـي د فقراتـو د جسـمونو د فشـار لـه وجي لږ څه مقعريت لري يعني د ففقراتو د جسمونو سره ارتباط لـري د ځګـر د ښـي فـص Bare area د I.V.C د ميزابي سفلي نهايت ته نژدي د حجاب حاجز او Right suprarenal gland سـره ارتبـاط لـري Caudate lobe چي د Lesser sac پـه Sup recess کي قـرار لـري د حجاب حاجز لـه Crura سـره (د Aortic سـوري نـه پورتـه) Right inf pherinic art. او Ciliac trunk سره ارتباط لري.

Lig venosum (د جنيني حيات د Ductus venosum له بقاياو څخه دي) پـه سـفلي کـي د Portal vein لـه چـپ شـاخ او پـه علـوي کـي د چـپ Hepatic vein سـره ارتبـاط لـري او همدارنګه د چپ لوب خلفي سطحه د مري سره ارتباط لري.

C- علوي سطحه: د څلور ضلعي شکل لري په وسطي قسمت کي مقعريت لري البتـه د قلب د تماس له کبله او دواړو خواوکي محدبيت لري خصوصاً په ښي خـواکي لپـاره ددي چـي د حجاب حاجز د قبي سره ښه Fit شي. حجاب حاجز د غه وجه له Pericardium او قلب نه پـه وسط کي او له پلورا او سږي نه په دواړو خواوکي جدا کوي.

D- سفلي سطحه : د ځګر دغه سطحه د څلور ضلعي شکل لري دغه سطحه چي ښـکتـه شـا او چپ طرف ته ميلان لري د لاندي ساختمانو سره ارتباط لري.

a- د چپ فص سفلي سطحه د معدي او Lesser omentum سره ارتباط لري.
b– Lig teres: کوم چه د Oblitrate left omblical vein نه نمایندګي کوي د Portal vein د چپ شاخ سره تماس لري.
c– Quadrate lobe : د Lesser omentum ، Pylorus- د اثنا عشر ددوهمي قطعي او د Transvers colon له یوي برخي سره ارتباط لري.
d- د ځګر د ښي فص سفلي وجه د کولون له Hepatic flexure ، Right-kidney او د اثناعشر له دوهمي قطعي سره ارتباط لري.
E– Right surface : دغه یوه محدبه څلور ضلعي وجه ده 1/3 علوي برخه ئي د حجاب حاجز پلورا او ښي سږي سره 1/3 وسطي برخه ئي د حجاب حاجز او Costodiaphragmatic reces سره او 1/3 سفلي برخه ئي تنها له حجاب حاجز سره ارتباط لري.
Blood Supply of the liver: ځګر ته 20% وینه د Hepatic art پواسطه او 80% د Portal vein پواسطه راځي Portal vein مخکي لدي چه ځګر ته داخل شي پدوه شعبو (ښي او چپ) ویشل کیږي چه هره شعبه ئي د ځګر مربوطه لوب ته ورځي د ځګر په داخل کي هر یو ددوي په Segmental vessels ویشل کیږي چه بیا Segmental vessels په Interlobular vessels ویشل کیږي او باالاخره د Interlobular vessels فوهي په Hepatic sinusoids کي خلاصیږي.
د ځګر وریدي تخلیه : د ځګر د Hepatic sinusoids وریدي وینه Interlobular veins کي توئیږي د Interlobular وریدو له یوځای کیدونه Sublobular وریدونه منځ ته راځي چه بیا دا اخري وریدونه سره یوځای کیږي او Hepatic وېدونه (ښي او چپ) جوړوي کوم چي مستقیماً په I.V.C کي تخلیه کیږي.
د ځګر تعصیب : ځګر ته عصبي ریښي له Hepatic plexus نه چي لرونکي د Sympathetic او Parasympathetic الیافو دي راځي.
د ځګر لمفاوي تخلیه : سطحي لمفاوي اوعي ئي د پریتوان لاندي سیر کوي، او بالاخره په Caval ،، Hepatic ، Paracardial او Coeliac لمفاوي عقداتو کي تخلیه کیږي عمیقه لمفاوي اوعي ئي په هغه لمفاوي عقداتو کي چي د I.V.C د نهایي برخي په شاوخوا کي قرار لري او قسماً په Hepatic nodes کي تخلیه کیږي.

د ځګر سګمنتونه : د ځګر د شریان، ورید باب او Bilary duct د توزیع په بنا ځګر په وظیفوي ډول له دوه فصونو تقسیم شوي دغه فصونه عبارت د ښي او چپ فص څخه دي. ښي فص بیا په قدامي او خلفي سګمنتو تقسیم شوي او چپ فص په انسي او وحشي سګمنتو تقسیم شوي بناء ځګر لرونکي دلاندي سګمنتونو دي.

Right ant segment -1
Left lateral segment. -2
Right post segment -3
Left medial segment -4

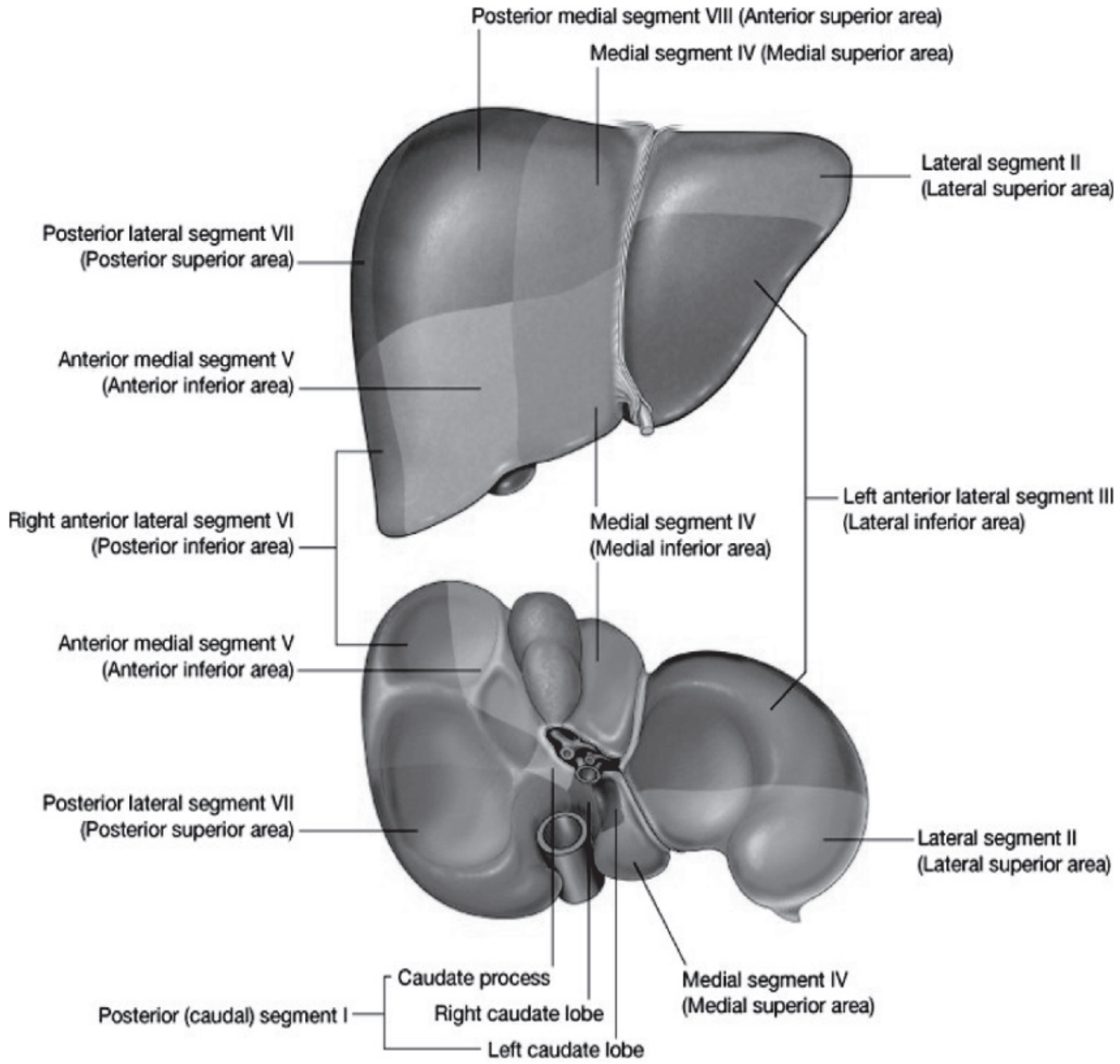

۴۲ - شکلونه

د ځګر وظيفي: د ځګر عمده وظايف په لاندي ډول دي.

1- Metabolic function: ځګر د کاربوهايدريتو، پروټين او شحم په استقلاب کي رول لري.

2- Synthetic function: ځګر د Bile او Prothrumbin په جوړيدو کي رول لري.

3- Excretory function: ځګر د دواګانو، توکسين موادو، Cholestrol او د Bile pigments په اطراح کي رول لري.

4- Protective function: ځګر د Phagocytosis، Distruction، Antibody formation او اطراح پواسطه وجود د مضره موادو له ضرر نه محافظه کوي.

5- Storage function: ځګر د glucose (د glycogen په شکل) اوسپني، شحم، A او D ويتامينو او ويني د ذخيري وظيفه په غاړه لري.

صفراوي جهاز (BILARY APPARATUS)

صفراوي جهاز هغه صفرا چه په ځګر کي جوړيږي هغه جمع کوي او هغه کيسه صفرا ته د ذخيره کيدو په خاطر منتقلوي او له کيسه صفرا نه د ضرورت په وخت کي نوموړي صفرا د اثناعشر په دوهمه قطعه کي توئيږي.

نوموړي جهاز د لاندي ساختمانو نه متشکل دي.

1- ښي او چپ Hepatic duct

2- Common hepatic duct

3- Gall bladder

4- Cystic duct

5- Bile duct

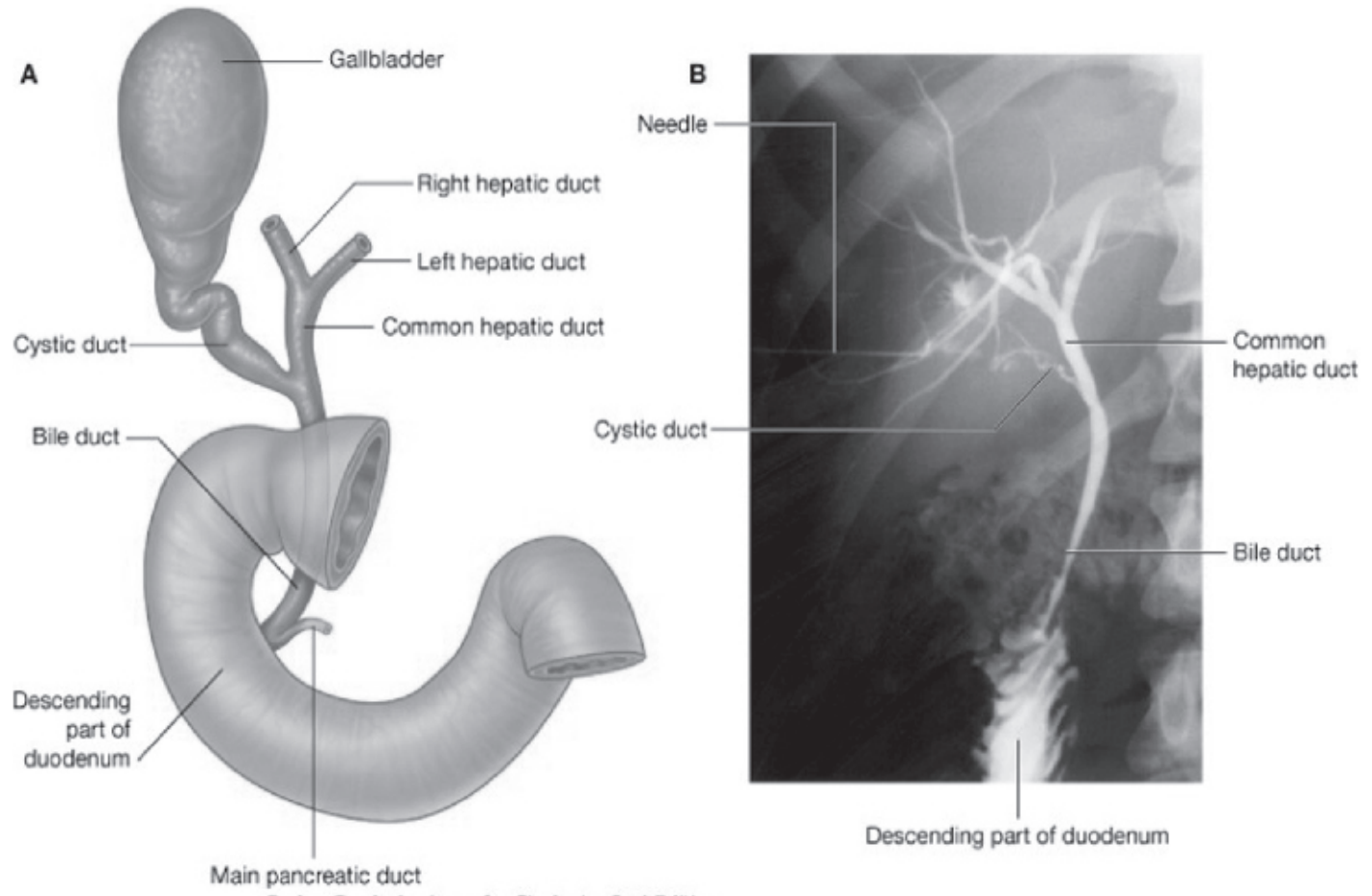

Drake: Gray's Anatomy for Students, 2nd Edition.
Copyright © 2009 by Churchill Livingstone, an imprint of Elsevier, Inc. All rights reserved.

۴۳- شکل

HEPATIC DUCT: ښي او چپ Hepatic duct چه د ځګر د ښي او چپ فص څخه راځي بالاخره د Porta hepatis په برخه کي ښکاره کيږي ترتيب د ساختمانو په Porta hepatis کي له شانه مخي خواته عبارت دي له:

1- Portal vein
2- Hepatic artery
3- Hepatic ducts (ښي او چپ)

COMMON HEPATIC DUCT: Common hepatic duct د ښـي او چپ Hepatic duct لـه يوځاي کيدو څخه مينځ ته راځي وروسته له هغه چه Common hepatic duct جوړ شي د 3cm په اندازه ښکته راځي او بيا د Cystic duct سره يوځـاي کيـږي ترڅو Bile duct جـوړ کړي.

کیسه صفرا (GALL BLADDER)

کیسه صفرا چه د صفرا د ذخیره کیدو ځاي دي د ناک شکل لري او د ځگر د ښي فص په سفلي وجه کي موقعیت لري.

د کیسه صفرا ابعاد او ظرفیت: کیسه صفرا 7-10cm پوري اوږده د 3cm په اندازه عریضه او 30-50 سي سي پوري ظرفیت لري.

د کیسه صفرا برخي: کیسه صفرا د دري برخو لرونکي دي

1- Fundus　　2- Body　　3- Neck

CYSTIC DUCT : دغه قنات 3-4cm اوږدوالي لري د کیسه صفرا له غاړي نه شروع کیږي. ښکته، شاته او چپ طرف ته سیر لري چه بالاخره د Common hepatic duct سره یوځاي کیږي چه ددي دواړو د یوځاي کیدو نه Bile duct مینځ ته راځي.

BILE DUCT: د Cystic duct او Common hepatic duct له یوځاي کیدو نه Bile duct مینځ ته راځي چه دري انچه طول لري او قطر ئي 6mm پوري رسیږي.

نوموړي Duct د اثناعشر جدار ته نژدي د Pancreatic duct سره یوځاي کیږي. په کوم ځاي کي چه دا دواړه قناتونه سره یوځاي کیږي دا قسمت یوه اندازه پراخه دي چه د Hepatopancreatic ampulla (Ampulla of vater) پنوم یادیږي بالاخره د نوموړي Duct فوهه د اثناعشر جوف ته په Major duodenal papilla کي چه د Pylorus نه 8-10cm فاصله لري خلاصیږي.

ددي Ampulla اخري نهایت د Oddi sphincter پواسطه احاطه شوي او دا هم باید ذکر کړو چه Bile duct کوم وخت د Pancreatic duct سره ځاي کیږي د همدي اتصال برخي ته نژدي د Bile duct نهایت د Boyden sphincter پواسطه احاطه شوي دي.

د BILE DUCT برخي: Bile duct په خپل سیر کي د لاندي برخو لرونکي دي.

1- Supraduodenal part
2- Retroduodenal part
3- Infraduodenal part
4- Intramural part

د Bile duct ارتباطات:

A- Supraduodenal part

a- په قدام کي د جگر سره ارتباط لري.

b- په خلف کي د Portal vein او Epiploic Foramen سره ارتباط لري.

c- په چپ طرف کي د Hepatic artery سره ارتباط لري.

Retroduodenal part –B

a- په قدام کي د اثناعشر د اولي قطعي سره اتباط لري.

b- په خلف کي د Inf vena-cava سره ارتباط لري.

c- په چپ طرف کي د Gastroduodenal artery سره ارتباط لري.

Infraduodenal part –C

a- په قدام کي د پانکراس د Head د خلفي وجهي د علوي او وحشي ميزابي سره.

b- په خلف کي د Inf vena cava سره ارتباط لري.

د صفراوي جهاز اروا:

1- Cystic artery چه د Right hepatic artery نه منشاء اخلي لاندي برخي ارواء کوي.

Gall bladder –a

Cystic duct –b

Hepatic duct –c

Upper part of bile duct –d

2- د Bile duct ښکتني برخه د Post sup pancreaticoduodenal artery د شعباتو پواسطه اروا کيږي.

3- د Bile duct وسطي برخه د Right hepatic artery پواسطه اروا کيږي.

4- Accessory cystic artery: چه د Common hepatic art نه او يا ددي شريان د شعباتو له جملي نه له يوي شعبي نه منشاء اخلي د صفراوي جهاز په اروا کي رول لري.

د صفراوي جهاز وريدي تخليه: د کيسه صفراء د علوي سطحي وريدي وينه مستقيماً په Hepatic vein کي او د متباقي برخو وريدي وينه د Cystic veins له لاري هغه وريدو کي چه د Hepatic ducts او Bile duct د علوي برخي وينه پکي جمع کيږي تخليه کيږي.

په ډيرو کمو حالاتو کي Cystic vein په Portal vein کي تخليه کيږي د Bile duct د سفلي برخي وريدي وينه په Portal vein کي تخليه کيږي.

د صفراوي جهاز لمفاوي تخليه:

1- د کیسه صفرا- Cystic duct - Hepatic duct او د Bile duct پورتني برخي لمفاوي اوعي په Node کي تخليه د قدامي جدار په Epiploic foramen او د Cystic node په کيږي.

2- د Bile duct ښکتني برخه په Lower hepatic او Upper pancreaticosplenic عقداتو کي تخليه کيږي.

د صفراوي جهاز تعصيب: د Bile duct د ښکتني برخي تعصيب د هغه عصبي ضفيري پواسطه چه د Sup pancreaticoduodenal art د پاسه قرار لري صورت نيسي او د صفراوي جهاز د نورو برخو تعصيب د Cystic plexus پواسطه چه د Hepatic plexus نه مشتق کيږي کوم چه عصبي الياف له Coeliac plexus ښي او چپ Vagus او ښي Phrenic اعصابو څخه ترلاسه کوي صورت نيسي.

د صفراوي جهاز تعصيب کوونکي عصبي ضفيري لرونکي د Sympathetic او Parasympathetic اعصابو دي.

د کیسه صفرا وظايف: د کیسه صفرا وظايف په لاندي ډول سره دي.

1- د Bile ذخيره کول.

2- د اوبو جذبول او لس چنده د Bile غليظول.

3- نورماله کیسه صفرا په کمه اندازه صفراوي مالگي او کولسترول هم جذبوي.

4- په صفراوي سيستم کي د فشار تنظيم.

پانکراس (PANCREAS)

موقيعت: پانکراس د بطن په خلفي جدار کي په عرضاني ډول د اولي او دوهمي قطني فقراتو په Level د اثناعشر نه تر Spleen پوري د معدي شاته موقعيت لري.

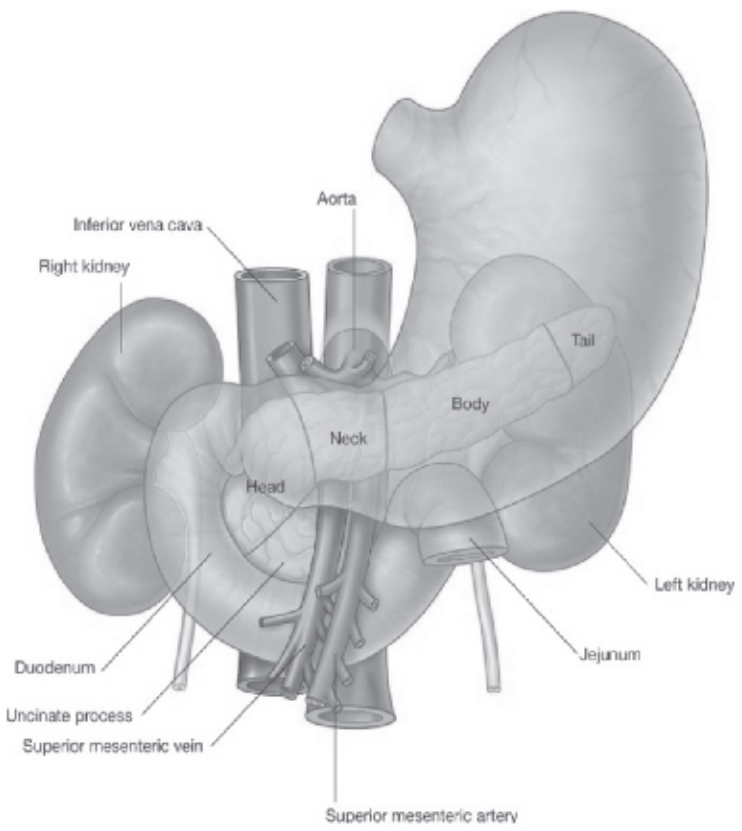

۴۴- شکل

د پانکراس شکل او سایز: پانکراس تقریباً د J د توري شکل لري. تقریباً 6-8 انچه اوږدوالي لري، 1-1.5 انچه پوري سور او 1/2-3/4 انچو پوري ضخامت لري. وزن ئي تقریباً 90gr پوري رسیږي.

د پانکراس برخي: د پانکراس قسمتونه د فزیولوژي او اناتومي له نظره فرق لري.

د اناتومي له نظره پانکراس له ښي طرف نه چپ طرف ته په لاندي برخو تقسیم شویدي

1- Head
2- Neck
3- Body
4- Tail

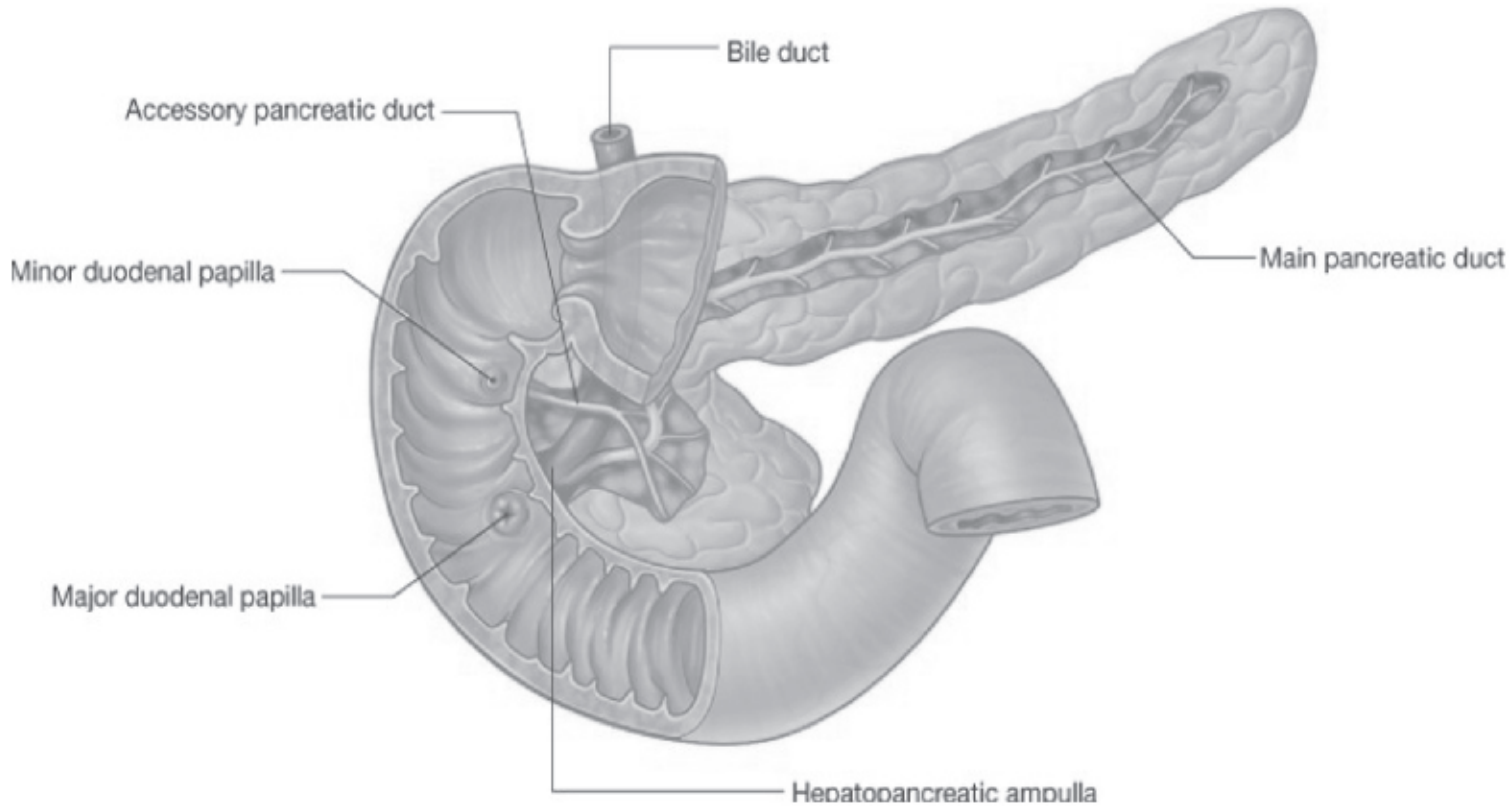

۴۵- شکل

د فزیولوژي له نظره پانکراس دوه برخي لري.

1- Endocrine part

2- Exocrine part

د پانکراس Endocrine قسمت هورمونونه ترشح کوي لکه انسولین او Exocrine part ئي Pancreatic juice ترشح کوي.

PANCREATIC HEAD: د پانکراس سر لرونکي د دري کنارو (Superior ، Inferior ، Right lateral) دوه وجهو (قدامي او خلفي) او یوي بارزي چه د Uncinate proc پنوم یادیږي دي.

ارتباطات:

A– Borders: علوي څنډه ئي د Sup pancreaaticoduodenal art سره سفلي څنډه ئي د اثناعشر له دریمي قطعي او Inf fpancreaticoduodenal art سره او Right lateral څنډه ئي د اثناعشر له دوهمي قطعي، Bile duct اخري قسمت او د Pancreaticoduodenal arteries د انستوموز ناحیي سره ارتباط لري.

B– Surfaces :

a- قدامي سطحه ئي له پورته نه لاندي خواته د لاندي ساختمانو سره ارتباط لري.

Transverse colon -1
Gastroduodenal artery -2
Jejunum -3
b- خلفي سطحه ئي له لاندي ساختمانو سره ارتباط لري.
I.V.C -1
Right renal vein -2
Right crus of diaphragm -3
4- د Bile duct لاندي برخه:

Uncinate process –C: په قدام کي د Sup mesenteric vessels سره او په خلف کي د aorta سره ارتباط لري.

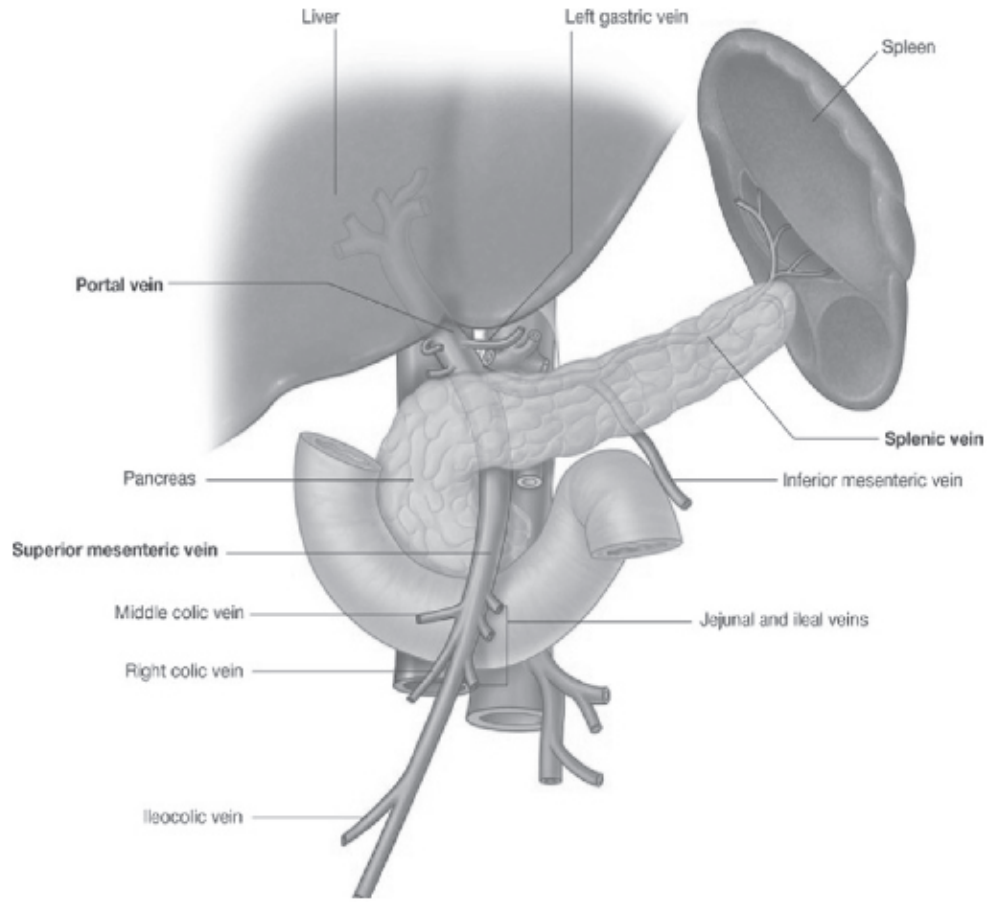

٤٦ – شکل

NECK OF THE PANCREAS: د پانکراس غاړه چه د Pancreas د سر او جسم په مابين کي قرار لري د 2cm په اندازه اوږدوالي لري. د Pancreas غاړه دوه وجهي لري (قدامي وجه، خلفي وجه)

ارتباطات:

1- قدامي وجهه ئي د لاندي ساختمانو سره ارتباط لري.

Peritoneum –a
Lesser sac –b
Pylorus –c

2- خلفي وجه ئي د Sup mesenteric vein له اخري برخي او د Portal vein له شروع سره ارتباط لري.

BODY OF PANCREAS: د پانکراس دغه برخه د پانکراس اوږده ترينه برخه ده که ددي برخي عرضاني مقطع واخيستل شي نو مثلثي شکل لري، لرونکي د دري کنارو (قدامي، علوي او سفلي) او دري مخونو (قدامي، خلفي او سفلي) دي، د پانکراس د جسم يوه برخه د علوي کنار په امتداد د معدي په Lesser curvature کي پورته تمايل لري او له Lesser omentum سره ارتباط لري دغه برخه د پانکراس د Tuber omentalis پنوم ياديږي.

ارتباطات:

A– Borders: قدامي کنار ئي د Traansvers mesocolon له بيخ سره تماس لري علوي کنار ئي د Coeliac artery (د Tuber omentalis نه پورته) د Hepatic artery (په ښي خوا کي) او د Splenic art (په چپ خوا کي) سره ارتباط لري سفلي کنار ئي په انسي نهايت کي د Sup mesenteric vessels سره ارتباط لري.

B- Surfaces:

a- قدامي وجه ئي د پريتوان پواسطه پوښل شوي د Lesser sac او معدي سره ارتباط لري.

b- خلفي وجه ئي د لاندي ساختمانو سره ارتباط لري.

1- د Aorta او د Sup. Mesenteric art شروع
2- Left crus of diaphragm
3- Left kidney
4- Left renal vessels
5- Splenic vein

C- سفلي وجه ئي د لاندي ساختمانو سره ارتباط لري.

1- Duodenojejunal flexure
2- Coils of jejunum
3- Left-colic flexure

TAIL OF PANCREAS: د پانکراس لکي د پانکراس اخري برخه ده چه يوه اندازه باريکه ده او په Lienorenal lig کي د Splenic vessels سره يوځاي د Spleen له Hilus سره تماس

لـري. د پـانکراس دا برخـه د Spleen د Gastric surface لـه ښـکتني قسـمت سـره ارتبـاط لري.

PANCREATIC DUCTS : اصلي Pancreatic duct چه د Pancreas له لکي نه شروع او ښي طرف ته د پانکراس د جسم له مابين څخه تير او د پانکراس د غاړي په برخه کي لږ ښکته، شاته د پانکراس د سر په ښي خواکي د پانکراس د سر تر نهايت پوري امتداد لري، ددي Duct د سوري قطر تقريباً 3mm دي، د پانکراس د سر په ښي خواکي Pancreatic duct له Bile duct سره ارتباط لري بيا دغه دواړه ډکټونه د اثناعشر ددوهمي قطعي په جدار کي داخل او بيا دواړه سره يوځاي کيږي چه له يوځاي کيدو څخه ئي Hepatopancreatic ampulla جوړيږي چه بيا ددي فوهه په Major duodenal papilla کي چه له Pylorus نه 8-10cm فاصله لري خلاصيږي.

2- Accessory pancreatic duct: نوموړي Duct د پانکراس د سر لـه ښـکتني قسـمت نـه شروع کيږي پورته سير کوي، د Main pancreatic قنات له قدام نه تيريږي او بـالاخره ددي قنات فوهه د اثناعشر په دوهمه قطعـه کي Minor duodenal papilla تـه چـه لـه Pylorus نه 6-8cm فاصله لري خلاصيږي.

د پانکراس اروا: پانکراس د لاندي شريانو پواسطه اروا کيږي.

1- Pancreatic branches of splenic artery
2- Sup pancreaticoduodenal artery
3- Inf pancreaticoduodenal artery

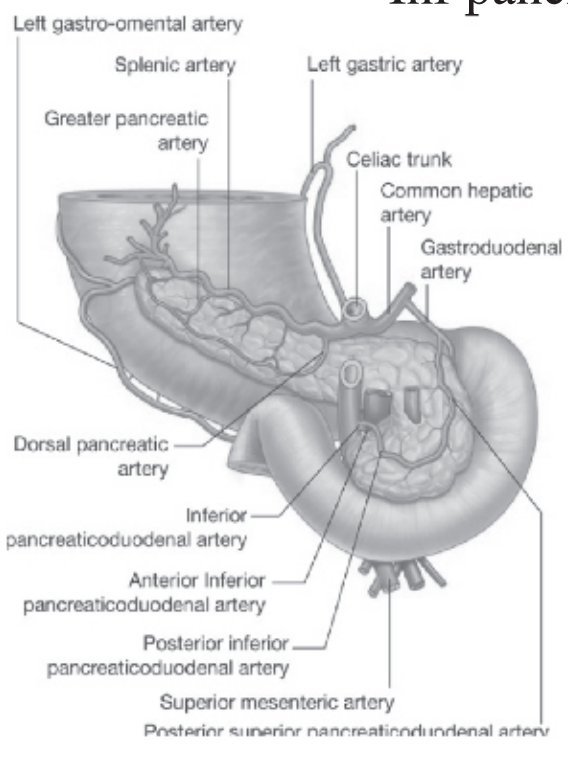

۴۷- شکل

د پانکراس لمفاوي تخليه: د پانکراس لمفاوي اوعي په لاندي لمفاوي عقداتو کي تخليه کيږي.

Panereaticolienal lymph nodes -1
Coeliac lymph nodes -2
Sup mesenteric lymph nodes -3

د پانکراس تعصيب او وريدي تخليه: پانکراس د Sympathetic او Parasympathetic عصبي اليافو پواسطه چه Parasympathetic عصبي الياف ئي د Vagus عصب نه او Sympathetic عصبي الياف ئي له Splanchnic nerve نه منشاء اخلي تعصيب کيږي.

د پانکراس وريدي وينه د Pancreatic branches of splenic vein نه په Splenic vein کي د Sup pancreaticoduodenal vein په ذريعه په Portal vein او د Inf pancreaticoduodenal vein پواسطه په Sup mesenteric vein کي تخليه کيږي باالاخره ټوله وريدي وينه ئي د Portal vein له لاري ځګر ته ځي.

د پانکراس وظيفه: مخکي مو وويل چه د پانکراس Exocrine برخه Pancreatic Juice ترشح کوي نوموړي Juice لرونکي د يو تعداد زياتو انزايمو دي چه مهم ئي Trypsin او Lipase دي چه اولني ئي د Protein په استقلاب او دوهمي دشحم په استقلاب کي رول لري. د پانکراس Endocrine برخه چه هورمونونه ترشح کوي او مهم هورمون ئي Insoline دي. انسولين يوازيني هورمون دي چه ددي هورمون په موجوديت کي ګلوکوز حجري ته داخل او په استقلاب رسيږي او د انرژي د توليد لپاره ورڅخه استفاده کيږي. ددي هورمون په عدم موجوديت کي د ګلوکوز استقلاب مختل کيږي او په نتيجه کي د Diabet ناروغي مينځ ته راځي.

طحال يا توري

موقعيت: Spleen په Left hypochondrium کي د 9-11 پښتيو برابر موقعيت لري.

شکل حجم او وزن : توري اکثراً فاني شکل لري لاکن په بعضي وختوکي دڅلور ضلعي شکل لري.د Spleen ضخامت د يو انچ په اندازه، عرض ئي دري انچه اوږدوالي ئي پنځه انچه او اوه اونسه وزن لري.

د Spleen خارجي شکل: توري تيره بانجاني رنګ لري لرونکي ددوه نهايتو، دري کنارو او دوه سطحو دي.

A- د توري نهايات : د توري قدامي نهايت چه يوه اندازه وسيع د ي او عيناً د يو کنار شکل لري ښکته او مخي خواته تر وسطي Axilary line پوري رسيږي، خلفي نهايت ئي ګرد ده او د چپ پختورګي تر علوي سرحد پوري رسيږي.

B- د توري کنارونه:

* علوي کنار: دغه کنار چه يوه اندازه تيره دي Impression. Gastric له Diaphragmatic surface نه جدا کوي.

* سفلي کنار: دغه کنار يوه اندازه هموار دي چه Renal Impression (د پختورګي فرورفتګي) د Diaphragmatic surface نه جدا کوي.

* Intermediate border: ډير زيات هموار دي Gastric Impression له Renal impression نه جدا کوي.

C- د توري وجهي: د توري وجهي په لاندي ډول سره دي.

* Diaphragmatic surface محدبه او همواره ده.

* Visceral surface مقعره او غير منظمه ده دغه سطحه د لاندي فرورفتګيو لرونکي ده.

a- Gastric impression: د علوي او Intermediate کنارونو ترمينځ واقع ده او ددي په ښکتني برخه کي د توري Hilus قرار لري.

b- Renal Impression: د سفلي او وسطي کنارونو ترمينځ قرار لري.

c- Colic impression: دغه فرورفتګي د کولون په Splenic flexure پوري مربوطه ده.

d- Pancreatic impression: دغه فرورفتګي د پانکراس په لکي پوري ارتباط نيسي او د توري د Hilus او Colic impression ترمينځ قرار لري.

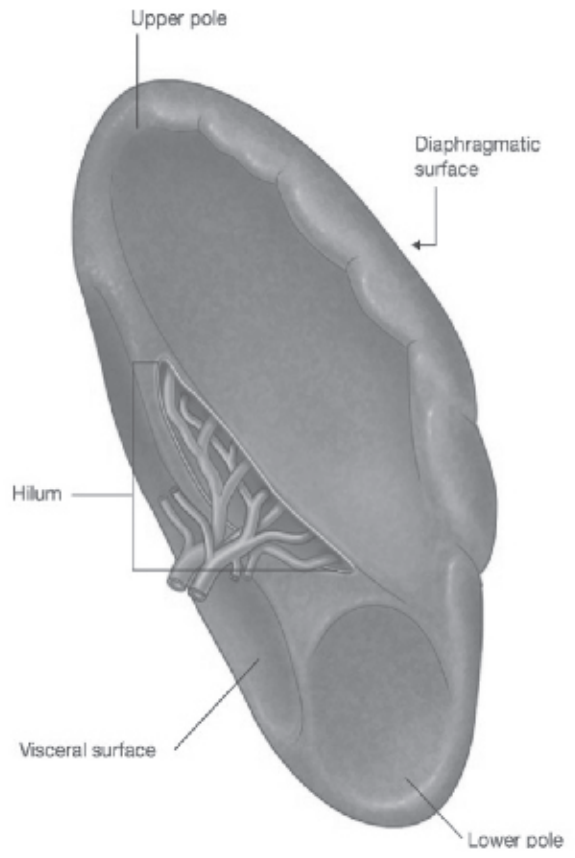

48 - شکل

د توري ارتباطات: د توري ارتباطات په دوه برخو ويشل شوي.

A- د توري پريتواني ارتباطات: Spleen د پريتوان پواسطه احاطه شوي.

په داخل د پريتوان کي د لاندي اربطو پواسطه ځوړند دي.

1- Gastrosplenic lig: د توري له Hilus نه د معدي تر لوي انحني پوري امتداد لري.

2- Lienorenal lig: دغه رباط د توري Hilus نه د چپ پښتورگي تر قدامي وجهي پوري امتداد لري.

3- ضمناً Phrenicocolic lig قدامي نهايت د Spleen تقويه کوي.

دا د پريتوان Fold (چه يوي طبقي په بلي تاوخوړلي وي) دي چه د کولون له Splenic flexure نه تر حجاب حاجز پوري امتداد لري.

B- د توري حشوي ارتباطات: د توري حجاب حاجزي وجهه له حجاب حاجز سره کومه چه توري د چپ سږي، پلورا او چپ طرف نهمي، لسمي پښتي نه جدا کوي ارتباط لري.

حشوي وجهه ئي د معدي له Fundus د چپ پښتورگي له قدامي وجهي د Colon له Splenic flexure او د پانکراس له Tail سره ارتباط لري.

د توري اروا : د توري اروا د Splenic art پواسطه چه د Coeliac trunk نه منشاء اخلي تامنيږي دغه شريان د Lienorenal lig په مابين کي د توري Hilus ته رسيږي کوم چه په پنځو يا زياتو شعباتو باندي ويشل کيږي.

د توري وريدي تخليه: د توري وريدونه د توري د Hilus په برخه کي Splenic vein جوړوي چه د توري ټوله وريدي وينه په همدي وريد کي راجمع کيږي. نوموړي وريد د پانکراس شاته سير لري او د پانکراس د غاړي په برخه کي د Sup-mesenteric vein سره يوځاي کيږي چه په نتيجه کي Portal vein جوړوي چه د توري وريدي وينه په Portal vein کي او باالاخره د Portal vein له لاري په ځگر کي توئيږي.

د توري لمفاوي تخليه: د توري Red pulp لمفاوي اوعي نه لري محدودي لمفاوي اوعي ئي له Capsule او Trabicula نه نشئت کوي او په Panncreaticolienal لمفاوي عقداتو کي چه د Splenic artery په امتداد قرار لري تخليه کيږي.

د توري تعصيب: توري د سمپاتيک اعصابو پواسطه چه له Coeliac plexus نه منشاء اخلي تعصيب کيږي.

د توري وظيفه: د توري عمده وظايف په لاندي ډول دي.

Phagocytosis -1
Haemopiosis -2
Immun response -3
Storage of R.B.C -4

دريم فصل

د بطن جوف او پريتوان(ABDOMINAL CAVITY AND PERITONEUM)

د بطن جوف

د بطن جوف د څلور خيالي پلانو پواسطه په 9 ناحيو ويشل شوي دغه څلور خيالي پلانونه عبارت دي له:

1- Transpyloric plane: که د Suprasternal notch او Pubic. Symphysis نقاطو په مابين برخه کي يو افقي خط د بطن په قدامي جدار رسم کړو، نو په حقيقت کي دغه Plane ورڅخه مينځ ته راځي او دا خط تقريباً د يو لاس د عرض په اندازه د Xiphisternal joint نه لاندي قرار لري دغه پلان په قدام کي د نهمو ضلعو د غضروفونو څوکو څخه او په خلف کي د اولي Lumbare فقري د جسم له مابين نه سفلي کنار ته نژدي تيريږي.

2- Transtubercular plane: دغه پلان په قدام کي د ښي او چپ طرفو Coxae هډوکو د Crista د Tubercles ترمينځ او په خلف کي د پنځمي قطني فقري د جسم له مابين نه علوي کنار ته نژدي تيريږي.

3- ښي او چپ Lateral planes: دغه خطونه په قدام کي ددواړو ترقوو هډوکو له مابين نه ښکته تر Midinguinal points پوري امتداد لري.

دا پورته څلور خطونه بطن په نهو ناحيو ويشي چه په لاندي ډول دي.

Median zone -A
Epegastrium -1
Umblicus -2
Hypogastrium -3
Right zone -B
Right hypochandrium -1
Right lumbare -2
Right iliac -3
Left zone -C
Left hypochandrium -1
Left lumbare -2
Left iliac -3

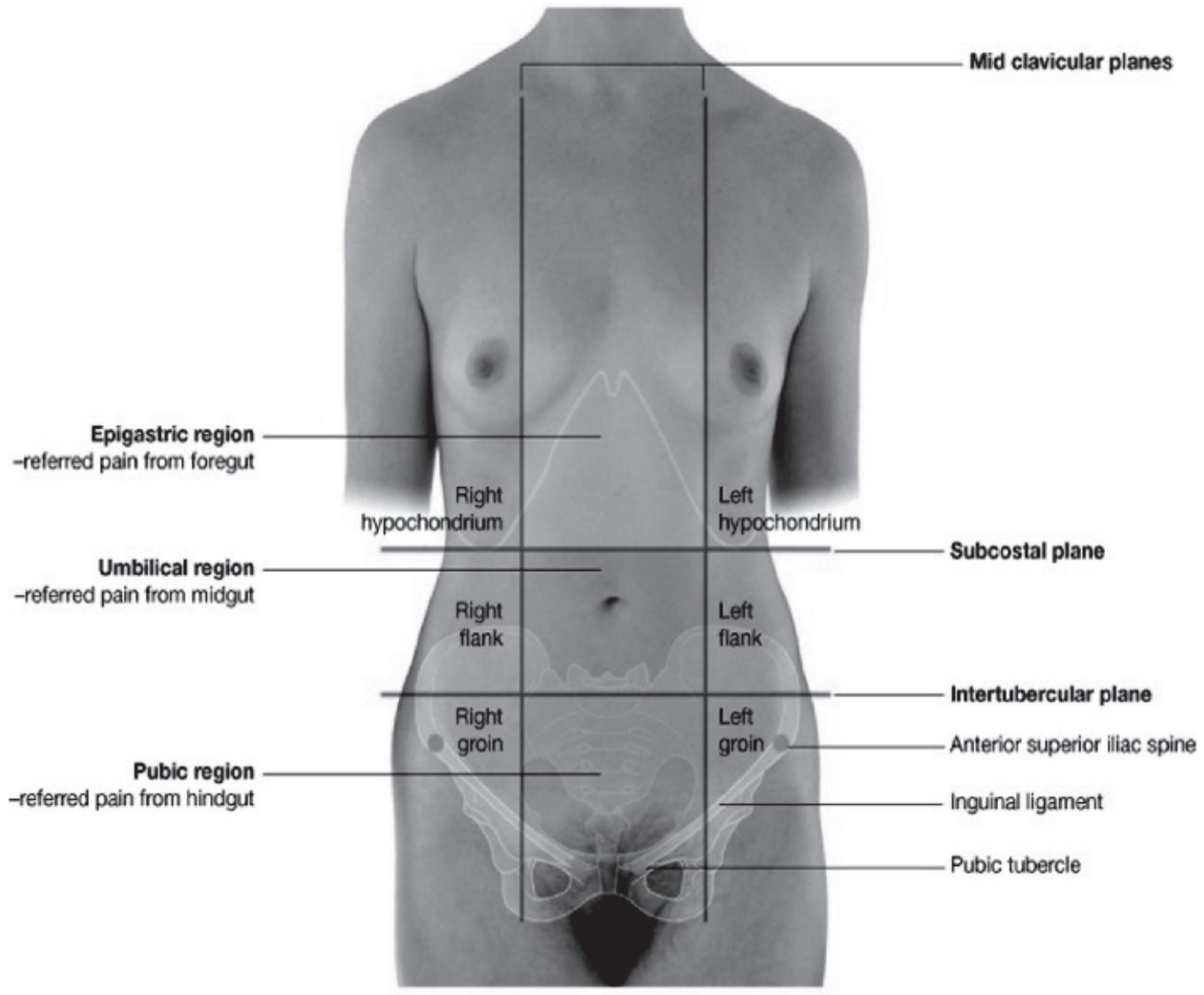

۴۹- شکل

پریتوان (PERITONEUM)

پریتوان یوه پراخه سیروزي غشاء ده د همدي پواسطه د بطن جوف پوښل کیږي. پریتوان دوه عمده برخي لري یوه ئي خارجي برخه ده چه دا برخه ئي د بطن د جدار سره ارتباط لري د Parital peritoneum پنوم یادیږي او بله برخه ئي داخلي برخه ده چه د بطني احشاو سره په ارتباط ده د Visceral peritoneum پنوم یادیږي.

جداري طبقه د پریتوان د Fibrous نسج او داخلي طبقه ئي د Mesothelial حجراتو نه چه سیروز مایع افرازوي جوړه شوي ده. دغه سیروز مایع د بطني احشاو د سطحي د ښوي والي باعث گرځي چه د همدي ښوي والي په اثر ددي اعضاوو Parastaltic حرکات په اساني سره صورت نیسي. ددي دواړو طبقو نه علاوه پریتوان د یو تعداد التواءگانو لرونکي ده چه د همدي التواءگانو پواسطه د بطن د جوف ځني اعضاء د همدي التواءگانو پواسطه د بطن په جوف کي زوړند دي. کوم بطني اعضاء چه ددي التواءگانو پواسطه د

بطن په جوف کي زوړند دي دغه زوړندوالي ددي اعضاو د ازاد تحرکيت سبب کيږي. د پريتوان دغه التواءګاني د کلمو جدار ته د اوعيو، اعصابو او لمفاوي اوعيو د ورتګ زمينه برابروي پدي معني چه په همدي پريتواني التواءګانو کي دويني اوعي، اعصاب، او لمفاوي اوعي نوموړو اعضاو ته ورځي او ددوي د ارواء، تعصيب، وريدي او لمفاوي تخليي سبب کيږي.

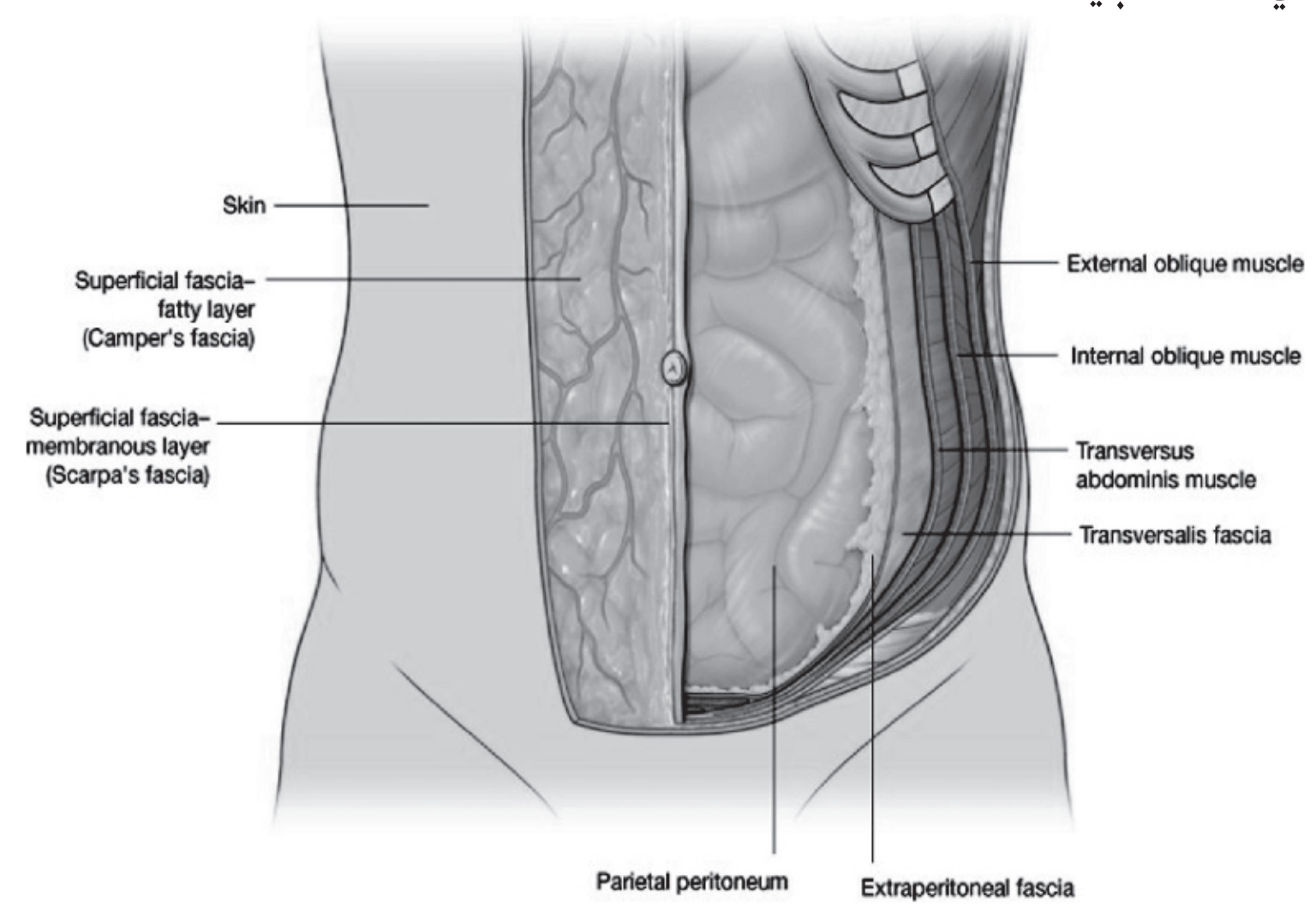

50 – شکل

د پريتوان وظيفي: د پريتوان وظايف په لاندي ډول سره دي.

1- د احشاو حرکت: چون د پريتوان حشوي طبقه کمه اندازه سيروز مايع افراز وي دغه مايع د احشاو د سطحي د ښوي والي باعث ګرځي او ددي ښوي والي په نتيجه کي ددغه اعضاو Parastaltic حرکات په اساني سره اجراء کيږي.

2- د احشاو حفاظت: پريتوان د Phagocyte حجراتو لرونکي ده چه دغه حجرات د انتان سره د مجادلي وظيفه په غاړه لري او له بلي خوا Omentum major په خپل ذات کي د پريتوان التواء ده چه د بطن په جوف کي د Police man وظيفه په غاړه لري.

3- Absorption: د پريتوان حشوي طبقه مايعات او هغه ذرات چه ماليکولي وزن ئي کم وي د پريتوان له جوف نه د جذبولو خاصيت لري.

4- Healing power and adhesion: دا چه د پريتوان حشوي طبقه د Mesothelial حجراتوڅخه جوړه شوي دغه حجرات د ضرورت په وخت کي په فبروبلاست حجراتو کوم چه د زخم د جوړيدو پروسي ته سرعتورکوي تبديلږي.

له بلي خوا ددي حجراتو غټ نقص داده چه د Fibrous نسج د جوړيدو په اثر د غير نورمالو التصاقاتو لپاره د احشاو ترمينځ زمينه سازي کوي چه همدا التصاقات د احشاو ترمينځ د کلمو د انسداد (Obstruction) لپاره زمينه برابروي.

5- د شحم ذخيره کيدل: د پريتوان التواگاني د پريتوان په جوف کي ددي توانائي لري چه په زيات مقدار شحم ذخيره کړي، چه دا حادثه خاصتاً په Obes خلکو کي عموميت لري.

د پريتوان مهمي التواء گاني: د پريتوان مهمي التواءگاني په لاندي ډول سره دي.

1- Omentum major
2- Omentum. minor
3- Mesentry
4- Mesoappendix
5- Transverse mesocolon
6- Sigmoid mesocolon

پورته التواگاني هره يوه د هضمي کانال په مربوطه بحثونو کي په تفصيل سره ويل شوي.

د پريتوان جوف (The peritoneal cavity): د پريتوان جوف دوه عمده برخي لري چه عبارت دي له:

1- Greater sac
2- Lesser sac

دغه پورته دواړه برخي د Epiploic foramen (Foramen winslow) پواسطه يو د بل سره ارتباط لري.

1- Greater sac: Greater sac د لاندي اعضاو پواسطه احاطه شويدي.

a- د بطن قدامي جدار
b- د ځگر قدامي او سفلي وجهي
c- د Omentum minor قدامي پوښ
d- د معدي قدامي وجه

e- د Omentum major اول پوخ
f- د بطن خلفي جدار د Mesentry د بيخ نه ښکته
g- په نرانو کي د حوصلي په جوف کي د Rectovesical pouch او د مثاني علوي وجه.
h- په ښځو کي د حوصلي په جوف کي د Rectouterine pouch او Utero vesical pouch او د رحم او مثاني د علوي وجهو پواسطه احاطه کيږي.
2- Lesser sac: نوموړي sac د معدي د خلفي وجهي، ځگر او Omentum minor شاته قرار لري. ددي sac قدامي جدار د ځگر د Caudate lobe، Lesser omentum- معدي او د Omentum major ددوه قدامي پوښو پواسطه جوړشويدي او ددي sac خلفي جدار د بطن د خلفي جدار او د Omentum maj ددوه خلفي پوښو پواسطه جوړ شويدي.
دغه پورته دواړه Sacs (Major sac او Minor sac) يو له بل سره د Foramen epiploic (Foramen of winslow) پواسطه سره ارتباط لري. Foramen epiploic قداماً د Omentum minor د ښي ازاد کنار، خلفاً د I.V.C, Right suprarenal gland دولسمي صدري فقري او په علوي کي د جگر د Caudate lobe، په سفلي کي د اثناعشر اولي قطعي او د Hepatic-art افقي برخي پواسطه احاطه شوي دي.

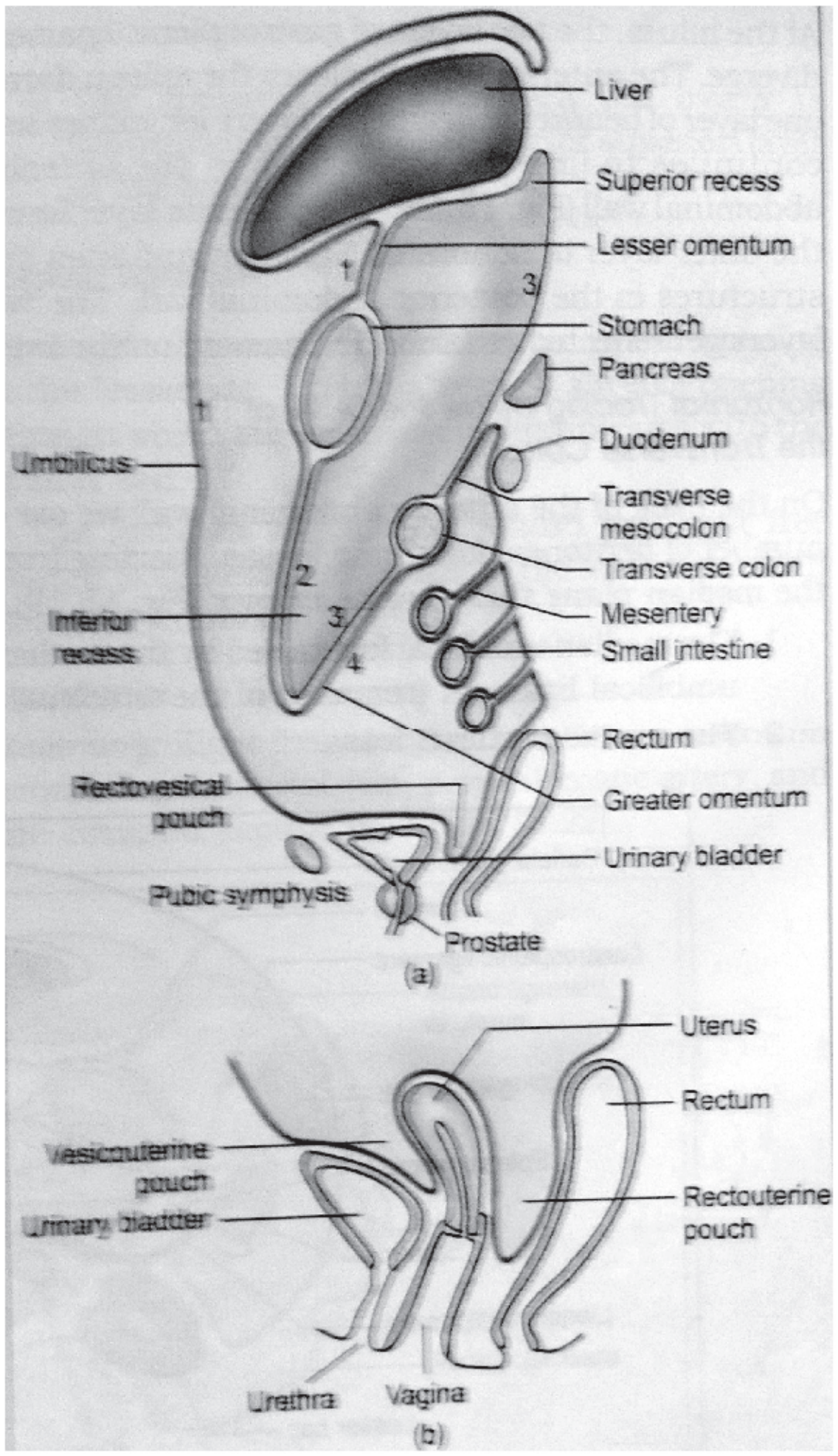

51 – شکلونه

د پريتوان په جوف کي ځني خاصي ناحي: د جراحي له نظره د پريتوان جوف په دوه برخو ويشل شوي.

Proper abdominal cavity -A

Pelvic cavity -B

A- Proper abdominal cavity: نوموړي جوف د Transvers colon او د Transvers mesocolon پواسطه په دوه برخو ویشل شوي.

a- Supracolic compartment : دا د بطن د جوف هغه برخه ده چه له Transvers colon او Transvers mesocolon نه پورته قرار لري.

b- Infracolic compartment : دا د بطن د جوف هغه برخه ده چه له Transvers colon او Transvers mesocolon نه لاندي قرار لري Infarcolic compartment د وړو کلمو د میزنتري پواسطه بیا په دوه برخو ویشل شوي چه عبارت دي له:

* **Right infracolic compartment:** د **Ascending colon** او **Mesentry** ترمینځ قرار لري.

* Left infracolic compartment: د Mesentry او Descending colon ترمینځ قرار لري. ددي نه علاوه د Ascending colon په وحشي قسمت کي Right paracolic gutter قرار لري چه د Hepatorenal pouch او Lesser sac اتثانات په اساني نوموړي ناحي ته انتقالیداي شي او همدارنګه د Descending colon په وحشي قسمت کي Left paracolic. Gutter قرار لري. چه دغه ناحیه د حوصلي د اتثاناتو او همدارنګه د Supracolic compartment د اتثاناتو په واسطه په اساني سره منتن کیداي شي.

HEPATO RENAL POUCH: نوموړي جوف په قدام کي د جګر د سفلي وجهي، کیسه صفرا، په خلف کي د ښي پښتورګي د علوي برخي ښي طرف Suprarenal gland د اثناعشر دوهمه قطعه، Hepatic flexure, Transvers میزو کولون او د پانکراس د سر یو قسمت په علوي کي د Coronary lig د سفلي پوښ پواسطه احاطه کیږي او په سفلي کي دغه جوف د General peritoneal cavity سره ارتباط لري.

RECTOVESICAL POUCH (Pouch of douglas): دغه جوف په نرانو کي د Rectum او مثاني ترمینځ قرار لري او په ښځو کي د Rectouterin pouch پنوم چه د رکتوم او رحم ترمینځ قرار لري مسمي دي یعني په ښځو کي د Douglas جوف د رکتوم او رحم ترمینځ او په نرانو کي د مثاني او رکتوم ترمینځ قرار لري.

Peritoneal fossae (Recesses): دا واړه جوفونه دي چه د پریتواني التواءګانو پواسطه احاطه شوي دا جوفونه په جنیني حیات کي اکثراً موجود وي او د کهولت په وخت کي اکثراً له بینه ځي. په بعضي وختو کي د کهولت تروخته پاتي کیږي نوموړي جوفونه په لاندي ډول سره دي.

1- Duodenal recess:

a- Supraduodenal recess: نوموړي جوف د L2 برابر قرار لري او 2cm ژوروالي لري. ددي جوف فوهه ښکته خواته ده.

b- Infraduodenal recess: نوموړي جوف د L3 برابر موقیعت لري او تقریباً 3cm ژوروالي لري. ددي جوف فوهه پورته خواته قرار لري.

c- Retroduodenal recess: نوموړي جوف تقریباً 8-10cm ژوروالي لري. او فوهه ئي چپ طرف ته قرار لري.

d- Duodenojejunal recess: دغه جوف دري سانتي متره ژوروالي لري او فوهه ئي ښکته خواته قرار لري په داسي حال کي چه لږ ښي خواته میلان لري.

e- Mesentricoparital recess: دغه جوف د میزنتري د پورتني قسمت شاته واقع دي. او فوهه ئي چپ طرف ته متوجه ده.

f- Paraduodenal recess: نوموړي ساختمان په 20% واقعاتو کي تصادف کوي ددي جوف فوهه ښي طرف ته متوجه ده.

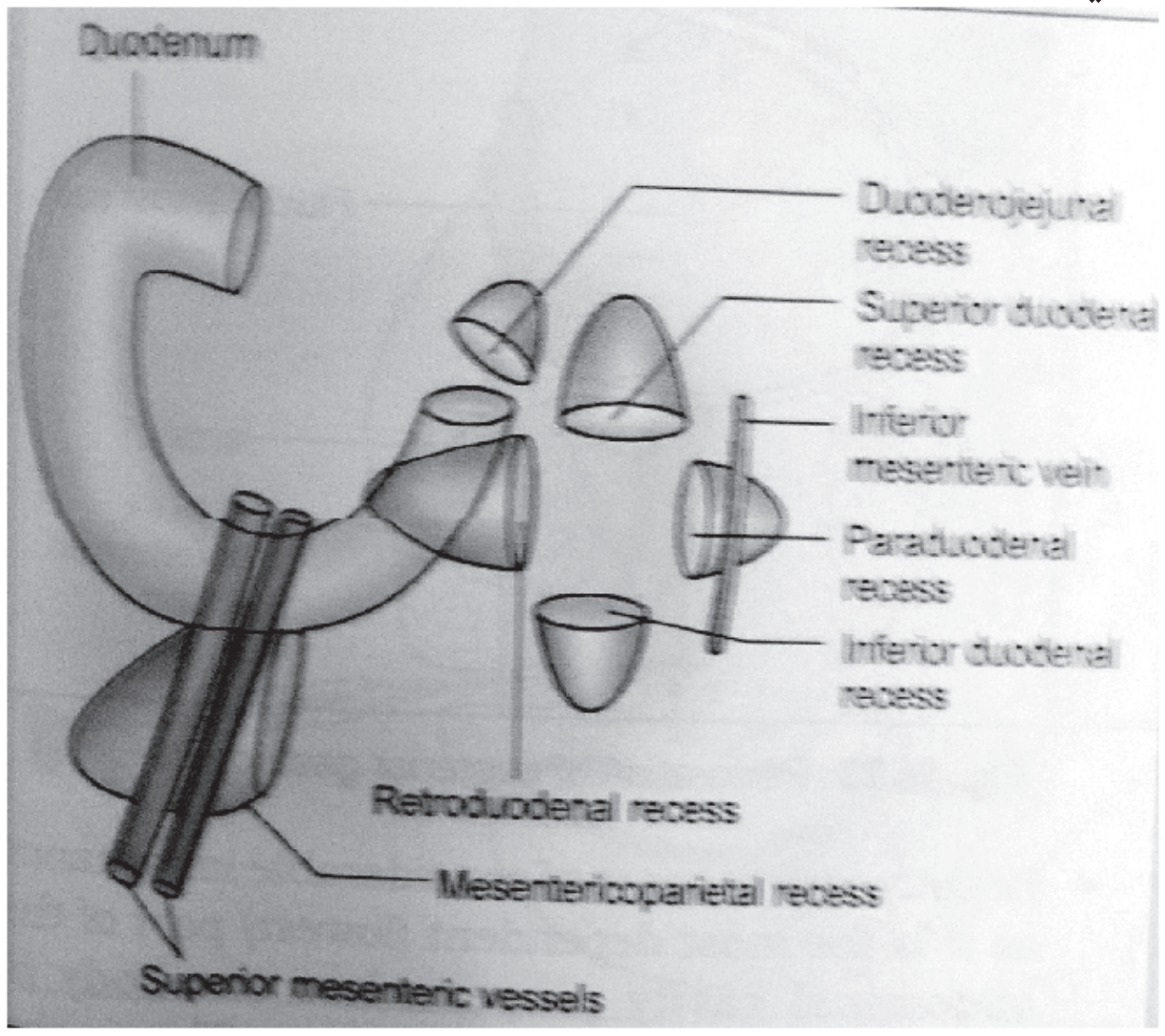

۵۲- شکل

2- Caecal recess:

- Sup ileocaecal recess

- Inf ileocaecal recess
دغه پورته دواړه جوفونه چه د سيکوم په علوي او سفلي کي قرار لري فوهي ئي ښکته او چپ خواته قرار لري.
- Retrocaecal recess: دغه جوف د سيکوم شاته موقعيت لري او ددي جوف فوههی ښکته طرف ته قرار لري.

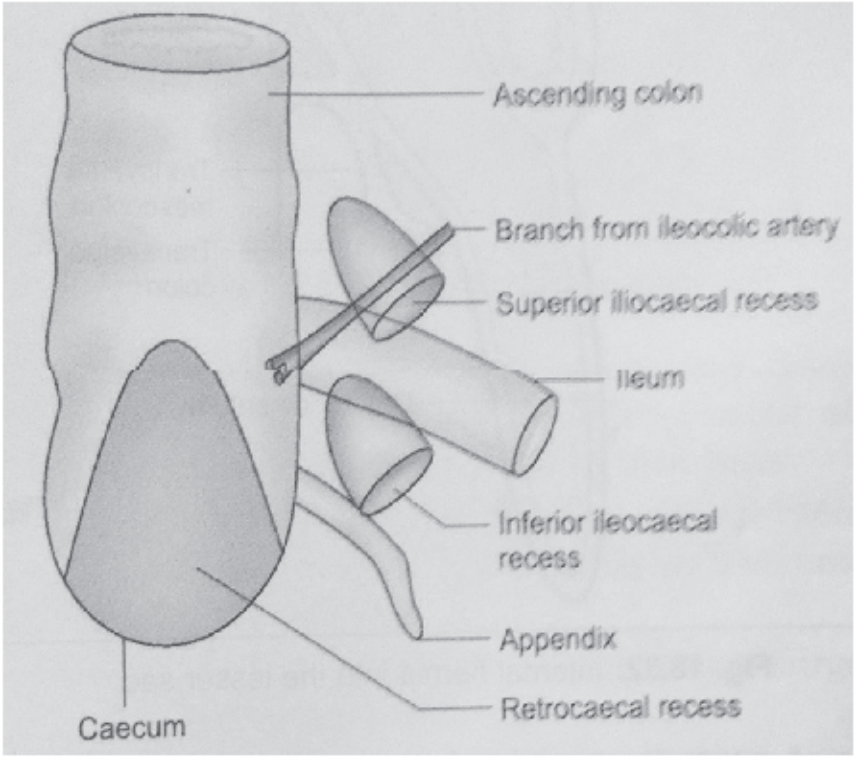

۵۳- شکل

3- Intersigmoid recess: دغه جوف د Sigmoid ميزوکولون د زروي شاته قرار لري او فوهه ئي ښکته خواته واقع ده.

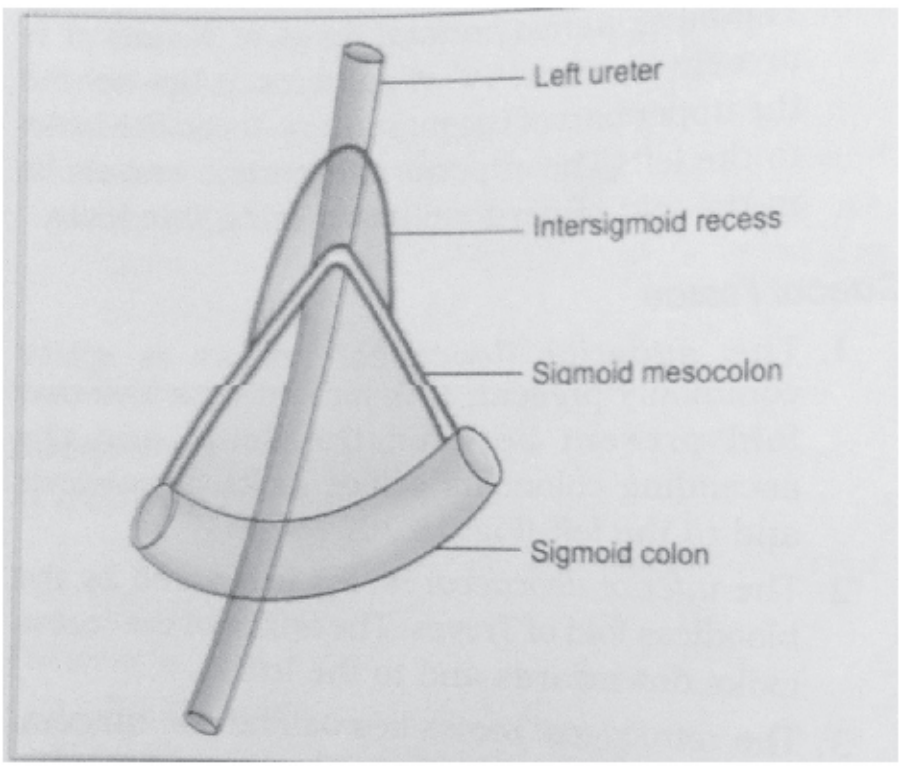

۵٤- شکل

ماخذونه (Referencess)

1- Chaursia BD Human Anatomy Regional and Applied CBS PUBLISHERS AND DISTRABUTERS
4569/1A,11-Daryagani,new dehli- 110002(India)
Fifth Edition 2010.

2- Chaursia BD Human Anatomy Regional and Applied CBS PUBLISHERS AND DISTRABUTERS
4569/1A,11-Daryagani,new delhi- 110002(India)
Third Edition 2004

3- Chaursia BD Human Anatomy Regional and Applied CBS PUBLISHERS AND DISTRABUTERS
4569/1A,11-Daryagani,new dehli- 110002(India)
Third Edition 2001.

4-GRAY'S Anatomy for Students
Rechard L. Dark
Wayne Vogl
Adam W.M. Mitchell
Charchill livingstone Elsevier Inc
First published 2005

5- Henry-GRAY'S Anatomy
Charchill livingstone Elsevier Inc
EDINBURGHLONDON MELBOURNE and YORK
Fortieth Edition 2009.

6- Henry-GRAY'S Anatomy
Charchill livingstone
EDINBURGHLONDON MELBOURNE and YORK
Thirty Seventh Edition 1989.

7- Snil. S.Rechard Clinical Anatomy By Regions Ninth Editon 2012.

8- Snil. S.Rechard Clinical Anatomy for Medical Students
Third Editon 1989

Book Name	Anatomy of Digestive System
Author	Dr M Nasir Nasraty
Publisher	Nangarhar Medical Faculty
Website	www.nu.edu.af
No of Copies	1000
Published	2015
Download	www.ecampus-afghanistan.org

This Publication was financed by German Aid for Afghan Children, a private initiative of the Eroes family in Germany.

Administrative and Technical support by Afghanic.

The contents and textual structure of this book have been developed by concerning author and relevant faculty and being responsible for it. Funding and supporting agencies are not holding any responsibilities.

If you want to publish your textbooks please contact us:

Dr. Yahya Wardak, Ministry of Higher Education, Kabul

Office 0756014640

Email textbooks@afghanic.org

All rights reserved with the author.

Printed in Afghanistan 2015

Sahar Printing Press

ISBN: 978 9936 500 549

Publishing Medical Textbooks

Honorable lecturers and dear students!
The lack of quality textbooks in the universities of Afghanistan is a serious issue, which is repeatedly challenging students and teachers alike. To tackle this issue we have initiated the process of providing textbooks to the students of medicine. For this reason, we have published 156 different medical textbooks from Nangarhar, Khost, Kandahar, Herat, Balkh and Kapisa medical colleges and Kabul Medical University. Currently we are working to publish 20 more medical textbooks for Nangarhar Medical Faculty. It should be mentioned that all these books have been distributed among the medical colleges of the country free of cost. All published medical textbooks can be downloaded from www.ecampus-afghanistan.org

The Afghan National Higher Education Strategy (2010-1014) states:
"Funds will be made available to encourage the writing and publication of textbooks in Dari and Pashtu. Especially in priority areas, to improve the quality of teaching and learning and give students access to state – of – the – art information. In the meantime, translation of English language textbooks and journals into Dari and Pashtu is a major challenge for curriculum reform. Without this facility it would not be possible for university students and faculty to access modern developments as knowledge in all disciplines accumulates at a rapid and exponential pace, in particular this is a huge obstacle for establishing a research culture. The Ministry of Higher Education together with the universities will examine strategies to overcome this deficit."

The book you are holding in your hands is a sample of a printed textbook. We would like to continue this project and to end the method of manual notes and papers. Based on the request of Higher Education Institutions, there is the need to publish about 100 different textbooks each year.

As requested by the Ministry of Higher Education, the Afghan universities, lecturers & students want to extend this project to the non-medical subjects e.g. Science, Engineering, Agriculture, Economics, Literature and Social Science. It should be remembered that we publish textbooks for different colleges of the country who are in need.
I would like to ask all the lecturers to write new textbooks, translate or revise their lecture notes or written books and share them with us to be published. We will ensure quality composition, printing and distribution to the medical colleges free of charge. I would like the students to encourage and assist their lecturers in this regard. We welcome any recommendations and suggestions for improvement.

It is worth mentioning that the authors and publishers tried to prepare the books according to the international standards but if there is any problem in th e book, we kindly request the readers to send their comments to us or the authors in order to be corrected for future revised editions.

We are very thankful to **Kinderhilfe-Afghanistan** (German Aid for Afghan Children) and its director Dr. Eroes, who has provided fund for this book. We would also like to mention that he has provided funds for 60 other medical textbooks in the past three years which are being used by the students of Nangarhar and other medical colleges of the country. Dr. Eroes has made funds available for 20 additional books which are being printed now.

I am especially grateful to **GIZ** (German Society for International Cooperation) and **CIM** (Centre for International Migration & Development) for providing working opportunities for me during the past five years in Afghanistan.

In our ministry, I would like to cordially thank Academic Deputy Minister, Prof. M Osman Babury and Deputy Minister for Administrative & Financial Affairs Prof. Dr. Gul Hassan Walizai, Dean of Nangarhar Medical Faculty Dr. Khalid Yar as well as Academic Deputy Dr. Hamayoon Chardiwal, for their continued cooperation and support for this project.

I am also thankful to all those lecturers that encouraged us and gave us all these books to be published and distributed all over Afghanistan. Finally I would like to express my appreciation for the efforts of my colleagues Hekmatullah Aziz, Fahim Habibi and Subhanullah in the office for publishing books.

Dr Yahya Wardak
Advisor & CIM-Expert at the Ministry of Higher Education
Kabul/Afghanistan, January, 2015
Office: 0756014640
Email: textbooks@afghanic.org



د پوهنمل دوکتور محمد ناصر (نصرتی) لنډه پیژندنه

محمد ناصر (نصرتی) د شهید نورمحمد زوی چی په ۱۳۳۷ل-ل کال کی دلغمان ولایت د علینګار ولسوالی د سنګره کلی په یوه دینداره کورنی کی سترګی دی فانی دنیا ته غړولی دی.ابتدائی او ثانوی زده کړی ئی د لیسی دوری ترختمیدوپوری د لغمان ولایت د علینګار ولسوالی د شیخ محمد حسین (ع) په عالی لیسه کی په ۱۳۵۵ل-ل کال کی پای ته رسولی او په ۱۳۵۶ل- ل کال کی د کانکور ازموینی له لاری د کابل طب پوهنځی ته د ښو نمرو په اخیستلو کامیاب شواو په همدی کال کی ئي د کورنی اقتصادی مشکلاتو له کبله د ننګرهار طب پوهنځی ته تبدیلی وکړه .

په ۱۳۵۹ل- ل کال کی ئی د وخت د حکومت د بی تجربه غړو د فشارونو او تهدیدونو له کبله تحصیل پریښودو او وطن پریښودو ته مجبور شو په ډیر افسوس باید ووایم چی نه یوازی ده بلکه دده په شان ډیر په وطن مین او په علم سنبال دغریبو او بی وزلو افغانانو بچیان یا ددوی د مرمیو ښکار او یا هم تحصیل او وطن پریښودنی ته اړ شول.

محمدناصر (نصرتی) تقریبا ترلس کاله اوږده انتظاره وروسته په ۱۳۶۸ل-ل کال کی چی کله هم د افغانستان اسلامی پوهنتون تاسیس شو د خپلو کورنی مشکلاتو سره سره له تعلیم سره د مینی په لرلو طب پوهنځی ته د شاملیدو فورم ډک کړ ترڅو خپلی نیمګړی زده کړی سرته ورسوی د امتحان له ورکولو وروسته د افغانستان اسلامی پوهنتون د طب پوهنځی ته شامل شو چی په طب پوهنځی کی ئی په هر سمستر کی د ښو نمرو په اخیستلو بالاخره په ۱۳۷۲ل- ل کال کی د ستاژ دوری له تکمیلدووروسته د یاد پوهنتون د طب له پوهنځی څخه په اعلی درجه فارغ شو له فراغت نه سمدستی وروسته د افغان مهاجرینو په مرکزی روغتون کی د جراحی په څانګه کی د معالج ډاکتر په حیث مقرر شو تر۱۳۷۵ل- ل کال پوری ئی په یاد روغتون کی په پوره ایمان داری دنده ترسره کړه او په همدی کال کی د وزارت صحت عامی له خوا د تغذیه په برخه کی د WHO په مالی مرسته د مصر عربی جمهوریت ته ولاړ چی په ۱۳۷۶ل-ل کال کی ئی خپلی زده کړی پای ته ورسولی او بیرته همسایه ملک پاکستان ته راستون شو په همدی کال کی د افغانستان اسلامی پوهنتون د طب پوهنځی کی د کدر د شرایطو د پوره کولو له مخی د کدر امتحان له ورکولو وروسته د اناتومی په څانګه کی د ښو نمرو په اخیستلو د نامزد پوهیالی په حیث مقرر شو د نامزادی دوری له ختمیدو وروسته ئي په نوموړی پوهنتون کی ددی پوهنتون تر منحل کیدوپوری د استادی دنده اجراء کړه له هغی وروسته د افغان پوهنتون د طب پوهنځی د اناتومی څانګی د استاد په حیث او بالاخره له ۱۳۸۱ل-ل کال نه راپدی خوا د ننګرهار د طب پوهنځی د اناتومی په څانګه کی د استادی دنده ترسره کوی د ننګرهار د طب پوهنځی د استادانو او محصلینو په مینځ کی خاص محبوبیت لری د درسی پروسی په خواکی له ۱۳۹۰ ل - ل کال نه راپدی خوا د اناتومی څانګی د امر په حیث او همدارنګه د طب پوهنځی د علمی شورا غړي او ورسره د طب پوهنځی د کوریکولوم کمیټی د غړی په حیث دنده ترسره کوی.